ANATOMIA COMPARATIVA DE VERTEBRADOS
ATLAS FOTOGRÁFICO

CHONDRYCHTHIES
TELEOSTEI
DIPNOI
AMPHIBIA
TESTUDINEA
SQUAMATA
CROCODYLIA
AVES
MAMMALIA

CARDIOVASCULAR
RESPIRATÓRIO
DIGESTÓRIO
URINÁRIO
GENITAL
NERVOSO
ESQUELETICO
MUSCULAR
TEGUMENTAR

Antonio **Sebben**
Leandro Ambrósio **Campos**
Carlos Alberto **Schwartz**
Hélio Ricardo **da Silva**
Luciana Barreto **Nascimento**
Luiza Helena Rocha **da Silva**

Volume I

SISTEMAS

CARDIOVASCULAR

E RESPIRATÓRIO

Brasília - 2015

Antonio Sebben
Leandro Ambrósio Campos
Carlos Alberto Schwartz
Hélio Ricardo da Silva
Luciana Barreto Nascimento
Luiza Helena Rocha da Silva

Anatomia comparativa de vertebrados
Atlas fotográfico

Volume 1. Sistemas cardiovascular e respiratório

Brasília
Universidade de Brasília
2015

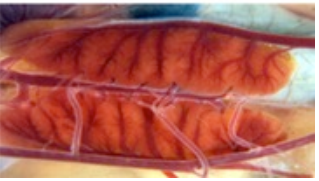

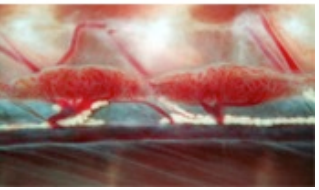



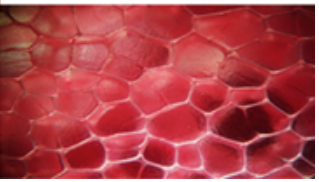

Copyright © 2015, Antonio Sebben
Nenhuma parte deste material poderá ser reproduzida, transmitida e gravada, por qualquer meio eletrônico, mecânico, por fotocópia e outros, sem a prévia autorização, por escrito, do autor.

AS35 Anatomia comparativa de vertebrados: atlas fotográfico / Antonio Sebben...[et al.]. – Brasília : UnB, IB, LACV, 2015.

149p.: il.

Documento em PDF.
Inclui bibliografia.
Outros autores: Leandro Ambrósio Campos, Carlos Alberto Schwartz, Helio Ricardo da Silva, Luciana Barreto Nascimento, e Luisa Helena Rocha da Silva.
Conteúdo: v.1. Sistemas cardiovascular e respiratório.

ISBN 978-85-64593-29-9 (obra completa). – ISBN 978-85-64593-30-5 (v. 1).
DOI: 10.17692/atlas (obra completa) – DOI 10.17692/atlas.vol. 1 (v. 1).

1. Anatomia animal. 2. Sistema circulatório. 3. Sistema Respiratório. I. Sebben, Antonio. II. Título. III. Série.

CDU 591.41’42

Referências Bibliográficas e catalogação na fonte, de acordo com as normas da ABNT.

Departamento de Ciências Fisiológicas
IB/UnB

UnB

CNPq

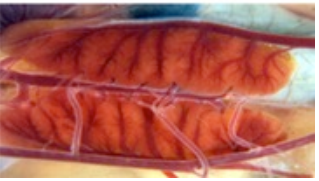

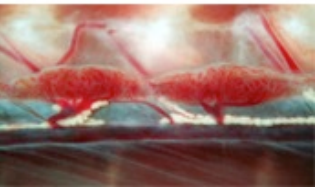



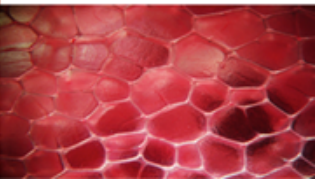

AUTORES

Antonio Sebben
Prof. Associado – LACV – CFS – IB – UnB
Concepção, preparações, fotografia, edição de imagens, layout e editoração

Leandro Ambrósio Campos
Dr. Biologia Animal – UnB
Preparações, fotografia, edição de imagens, ilustração

Carlos Alberto Schwartz
Prof. Associado – CFS – IB – UnB
Produção de textos e análise de dados

Helio Ricardo da Silva
Prof. Adjunto – IB – UFRRJ - RJ
Produção de textos e análise de dados

Luciana Barreto Nascimento
Profa. Adjunta - PUC Minas – MG
Produção de textos e análise de dados

Luisa Helena Rocha da Silva
MsC – UnB Med. Vet. – Jardim Zoológico de Brasília - DF
Preparações, fotografia, textos e análise de dados

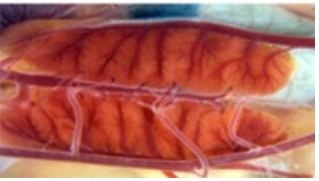

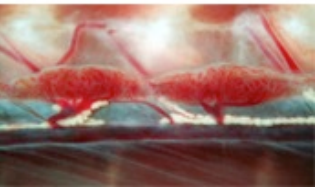
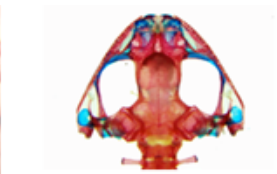
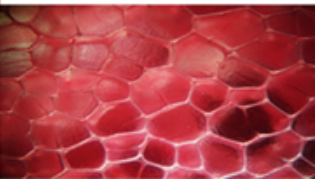

EQUIPE

Ilustrações

Angela Midori

Carolina Nappo Molina

Editoração eletrônica

Prof. Dr. Carlos Alberto Gonçalves

Prof. Associado – CFS – UnB

Patrícia Souza Wanderley

MsC – Bióloga – CFS – IB – UnB

Apoio técnico

Pedro Ivo Molina Pellicano

MsC - Biólogo - FCE UnB

José Luiz Jivago - Md Vet.

Biotério IB – UnB

Valter César Silveira

Técnico de Laboratório - CFS – UnB

Washington José Oliveira

Técnico de Laboratório - CFS – UnB

Maria Magalhães Viana

Auxiliar de Manutenção

Normatização, Ficha Catalográfica, ISBN e DOI

Janaína Barcelos Resende – Bibliotecária – UnB/BCE

Miguel Ângelo Bueno Portela - Bibliotecário – UnB/BCE

Heloiza Faustino dos Santos - Bibliotecária – UnB/BCE

Revisores

Leandro de Castro Siqueira – Biólogo – MsC. UnB

Verônica Melo Borges – Bióloga - Dra. - CNPq

Adriene Fernandes – Bióloga –Dra. - CNPq

Pedro De Podestà – Biólogo – Dr. - UnB

COLABORADORES

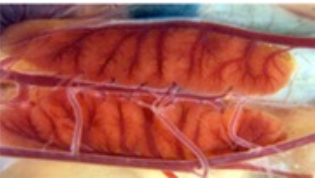

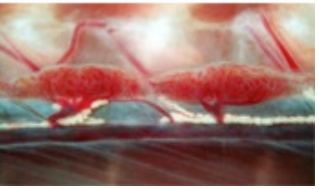



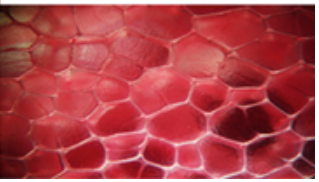

Pós-graduandos

Lucélia Gonçalves Vieira – MsC
Doutora BIOANI - UnB
Tainã Rapp Py-Daniel MsC
Doutoranda BIOANI UnB
Fabiano Campos Lima - MsC
Doutorando BIOANI UnB
Marcela dos Santos Magalhães - MsC
Doutoranda INPA - AM
Núbia Esther de Oliveira Miranda - MsC
Doutoranda UFG GO
Thiago Silva Soares - MsC
Doutorando – MNRJ UFRJ – RJ
Tainá de Abreu
Doutoranda – Bioani – UnB
Bárbara de Queiroz Carvalho Zimbres
Doutoranda – Zoologia – UnB
Paula Galvão Teixeira
Doutoranda – Zoologia – UnB

Estagiários de Graduação - IB - UnB

Anderson Lima
Andréa Benedetti
Anna Carolina Ramalho
Beatriz Rapozo
Carolina Nappo Molina
Conrado Vieira
Cristiana Vieira de Sousa
Danilo Gustavo R. de Oliveira
Felipe Avila
Flavio Henrique C. Brandão
Gianlucca Rech
Graciele Rodrigues
Karla Pessoa T. Martins
Luisa G. M. R. Arake
Marília Castro de Melo
Marina Moreira
Nathalia Melo Cavalcante
Nicole Meireles Dubois
Paula Jezuíno de Carvalho
Raphael Felix Magalhães
Rafael dos Santos de Bessa
Raquel Vieira Santos
Rogério Fadul de Oliveira
Thalita Melo de Lima

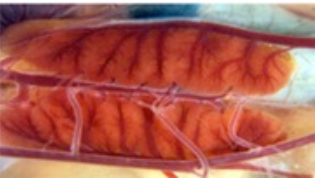

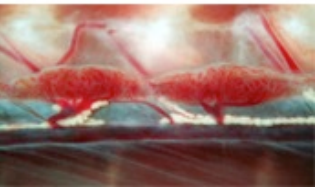



AGRADECIMENTOS

Manifestamos nossos agradecimentos:

Aos Estudantes de graduação em Ciências Biológicas da Universidade de Brasília, pelas discussões, sugestões e críticas ao longo do desenvolvimento dessa obra.

Aos Docentes do Departamento de Ciências Fisiológicas da Universidade de Brasília, pelo apoio.

Ao Instituto de Ciências Biológicas, pelo apoio na infra estrutura.

Ao Decanato de Ensino de Graduação da Universidade de Brasília, pelo apoio ao projeto.

À Direção da Fundação Jardim Zoológico de Brasília, pelo apoio e pela cooperação.

Aos Biólogos e Veterinários da Fundação Jardim Zoológico de Brasília e do Programa Fauna nos Aeroportos – CDT/UnB – INFRAERO, pelo auxílio na preparação e documentação fotográfica de peças anatômicas, possibilitando a produção de material didático fundamental para a conclusão do presente trabalho.

Às Professoras Doutoras Maria Júlia Martins Silva e Sonia Nair Bao, pelo apoio na fase inicial desse projeto.

Aos Professores Doutores Natan Medeiros Maciel, Reuber Albuquerque Brandão, Márcia Renata Mortari, Osmindo Rodrigues Pires Junior, Marcos Célio de Oliveira, Adriana Bocchiglieri, André Faria Mendonça, Otto B. F. Gadig, ao Biólogo Marcelo Mukyra Reis e à Médica Veterinária Nárjara Veras Grossmann pela cooperação, discussões e sugestões.

Aos Professores Doutores Sergio Koide, Cristina Brandão, Elisabeth Ferroni, Pedro Murrieta, José Augusto Fortes, Antonio Nepomuceno, João Carlos Teatini, Paulo César Marques da Silva, João Luiz Homem de Carvalho, Isaac Roitman, Augusto Shinya Abe, José Perez Pombal Júnior, e Ulisses Caramaschi, pelo apoio e incentivo permanente.

Aos biólogos Leandro de Castro Siqueira, Verônica Melo Borges, Adriene Fernandes, Lucélia Gonçalves Vieira, Pedro De Podestà e Marília Castro de Melo, pelas revisões parciais.

A todos aqueles que, direta ou indiretamente, contribuíram para a realização desse projeto.

Ao Conselho Nacional de Desenvolvimento Científico e Tecnológico - CNPq, pelo apoio financeiro.

.

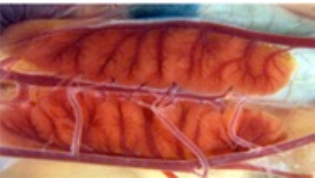

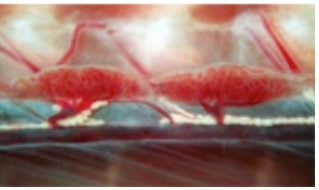



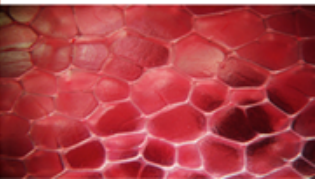

… se na bagunça do teu coração,
meu sangue errou de veia e se perdeu…

da canção *Eu te amo,* de Chico Buarque e Tom Jobim

O estudo da anatomia permite revelar e compreender os diferentes níveis da organização, do funcionamento e da biologia dos organismos animais. Em meio a surpresas e inquietações, percebemos que ainda temos muito o que aprender e a ensinar com a anatomia. Essa constatação aumenta nossa responsabilidade e aprofunda, ainda mais, nosso respeito e admiração pelos seres vivos.

Os autores

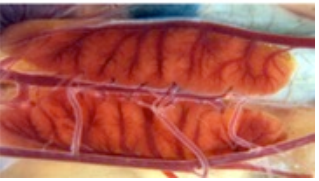

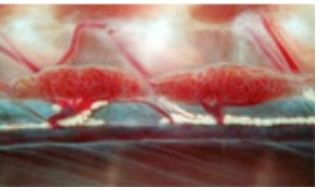



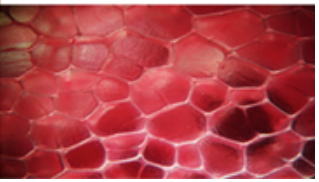

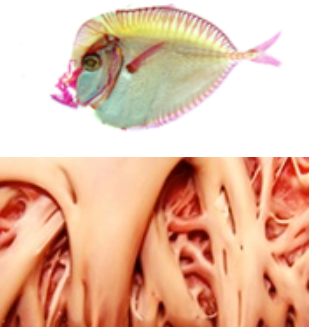

Aos meus filhos Bruno, David e Francisco Italo,
ao Guilherme e à Verônica
A. Sebben

Aos meus irmãos Flávio, Luciano e Eliane
e aos meus pais João e Corina
Leandro A. Campos

Aos meus filhos Matheus e Isabel
Carlos Alberto Schwartz

Aos mestres do passado e
aos estudiosos sobre o assunto, do presente e do futuro
Hélio Ricardo da Silva

Aos meus pais, irmãos e sobrinhos
e aos meus filhos acadêmicos
Luciana Barreto Nascimento

Ao meu filho Gabriel,
amante das serpentes desde muito cedo
Luisa Helena Rocha da Silva

SUMÁRIO

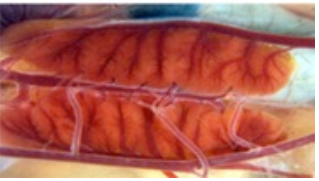

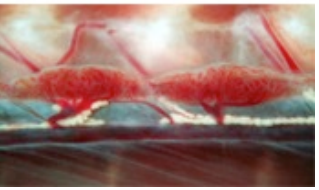



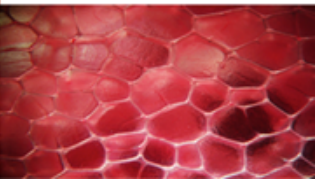

Apresentação	1
Objetivos	3
Metodologia	5
Animais utilizados	6
Anestesia e Eutanásia	7
Introdução	9
Planos de orientação/secção	11
Artérias e veias	13
Sangue e oxigênio	15
Veias-Porta	16
Ductos arteriosos	18
Capilares	20
Sistema linfático	21
Coração dos Vertebrata	23
Câmaras cardíacas	26
Marca-passo cardíaco	27
Ciclo cardíaco	28
Coração dos Anamniotas	29
Coração e brânquias de Chondrichthyes	30
Coração e brânquias de Teleostei	42
Respiração aérea em peixes	49
Coração e vasos de Amphibia	63
Amniota– Sistema Cardiovascular	74
Testudinata	77
Serpentes	79
Lacertilia	85
Crocodylia	87
Animais endotérmicos	90
Aves	91
Mammalia	96
Tetrapoda Respiratório	111
Respiração em Amphibia	114
Pulmões dos Amniota	121
Amphisbaenidae	123
Serpentes	125
Lacertilia	131
Testudinata	134
Pulmão de Crocodylia	136
Parabrônquios de Aves	137
Pulmão de Mammalia	139
Referências Bibliográficas	143
Índice das espécies utilizadas	144

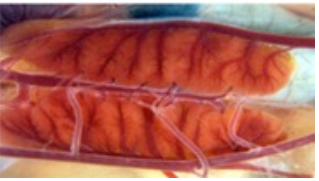

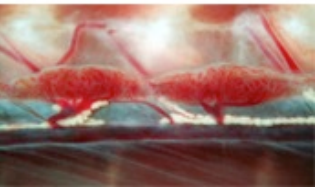



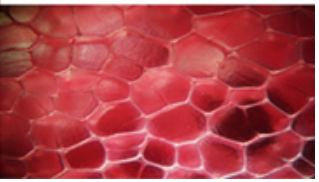

PREFÁCIO

O tratado clássico de estrutura e desenvolvimento, de Edwin Stephen Goodrich, de 1930, permaneceu por muitos anos como uma referência para os estudos em morfologia de vertebrados. Muitas das inferências funcionais em vertebrados se fundamentaram nesta obra, em que detalhes morfológicos são ilustrados de forma primorosa. Em anos posteriores, especialmente após a década de 60, com o avanço progressivo de técnicas de experimentação em fisiologia, algumas daquelas suposições funcionais foram comprovadas e outras, refutadas. Desde então as metodologias, alavancadas por técnicas de progressivo alcance e de acurada resolução, foram alterando e ampliando o enfoque do estudo de vertebrados. O avanço no conhecimento decorrente deste impulso foi substancial, especialmente com o uso de técnicas moleculares. Todavia, a Zoologia sempre carecerá do imprescindível conhecimento da relação entre estrutura, função e desenvolvimento – estudos que vem sendo atualmente resgatados em um contexto filogenético. Neste mister, a obra "Anatomia Comparativa de Vertebrados - Atlas Fotográfico – volume 1 Sistemas Cardiovascular e Respiratório", de Antonio Sebben e colaboradores, constitui um novo alento, pois traz subsídios de uma metodologia inédita e abordagem de grande alcance e relevância para o estudo da morfologia de vertebrados. Com o desenvolvimento e subsequente aprimoramento da técnica de microdissecação fisiológica *a fresco*, foram produzidas preparações refinadas com diferentes espécies de vertebrados. Essa metodologia se mostrou particularmente eficaz para estudos de espécimes de pequeno porte e em diferentes estágios de desenvolvimento: embriões, juvenis e adultos. Assim, além de possibilitar uma ampliação do campo de estudo em morfologia, com qualidade e reprodutibilidade, o método permite explorar estruturas situadas na interface macro / micro, com resultados, por vezes, surpreendentes. Além disso, preserva relações morfológicas, fornece visões tridimensionais de estruturas, permite inferir aspectos funcionais naturais, como a presença de depósito de urato no ureter de serpentes, ou por meio de perfusões controladas, que permitem evidenciar estruturas tubulares como vasos e túbulos renais.

Assim, a anatomia aqui apresentada avança nas interfaces disciplinares clássicas, permitindo uma maior integração do conhecimento em diversos níveis. Também fornece aporte básico para métodos complementares como microscopia ótica, histoquímica e ultra-estruturais, em seus variados aspectos.

No que tange ao ensino de anatomia, a formatação apresentada possibilita múltiplas abordagens. O nível de detalhes permite distintos graus de aprofundamento, sem deixar de estimular a observação. Muitas estruturas, além daquelas legendadas, podem ser encontradas e identificadas por olhares atentos e observações cuidadosas.

Que esse Atlas inspire estudantes e professores em novas e profícuas discussões a respeito da complexidade do organismo animal.

Augusto Shinya Abe
Professor Titular
Departamento de Zoologia
Universidade Estadual Paulista
UNESP – Campus Rio Claro – SP.

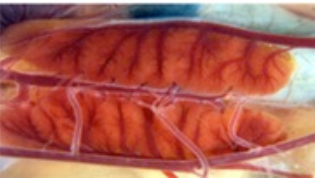

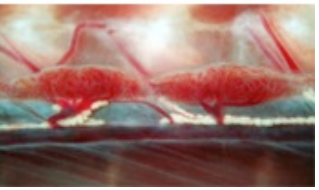



APRESENTAÇÃO

O ATLAS FOTOGRÁFICO DE **ANATOMIA DOS SISTEMAS CARDIOVASCULAR E RESPIRATÓRIO** é composto por imagens de estruturas anatômicas de diversas espécies de vertebrados, produzidas ao longo de duas décadas de trabalho junto ao Laboratório de Anatomia Comparativa de Vertebrados da Universidade de Brasília.

As imagens são apresentadas com razoável nível de detalhes e com o necessário cuidado estético, possibilitando a visualização de estruturas anatômicas íntegras, com fidelidade de coloração, forma, textura e relações anatômicas, mesmo em espécimes tão pequenos quanto um *Brachycephalus ephippium*, um anfíbio com cerca de 12 mm de comprimento.

Produzidas por meio de preparações *a fresco* e técnicas de microdissecação, segundo metodologia desenvolvida por Sebben (2007), algumas imagens permitem a visualização de estruturas que normalmente só são evidenciáveis por meio de técnicas histológicas ou microscopia eletrônica de varredura – MEV.

Estruturas relacionadas aos sistemas sensoriais e endócrino são apresentadas juntamente com os demais sistemas.

A abordagem por sistema orgânico tem por objetivo possibilitar a comparação direta de estruturas e órgãos que compõem o organismo dos vertebrados.

As pranchas são organizadas por **Sistema Orgânico.** No presente volume, apresentamos aspectos da **Anatomia Comparativa dos Sistemas Cardiovascular** e **Respiratório** de vertebrados gnastotomados (mandibulados). Foram utilizadas aproximadamente 150 espécimes de vertebrados representadas por 63 espécies.

Dois volumes seguintes abordarão a Anatomia Comparativa dos **Sistemas Digestório** (vol. 2) e **Urinário e Genital** (vol. 3).

Encontram-se, ainda, em fase de produção outros dois volumes, que tratarão da anatomia comparativa dos **Sistemas Nervoso e Sensorial** (vol.4) e **Esquelético e Muscular** (vol. 5).

Embrião de tubarão com cordão e saco vitelínico.

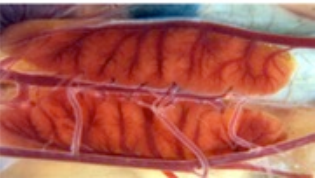

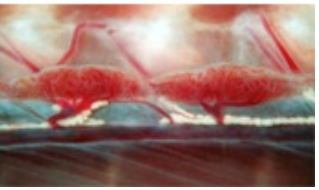



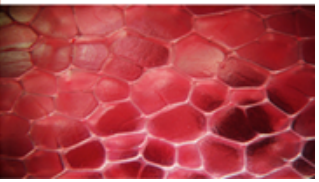

APRESENTAÇÃO

Por meio microdissecações cuidadosas, foram geradas preparações que tem como meta **tornar visível muito do que já se conhece, mas poucos veem.** Com o emprego de técnicas fotográficas adequadas, obtivemos imagens ricas em detalhes, fundamentadas na perspectiva e na luz, além do necessário cuidado estético.

A observação detalhada das estruturas orgânicas valoriza as peculiaridades e a beleza intrínseca dos diferentes organismos animais, enquanto o registro fotográfico perpetua, em imagens, os animais que foram mortos para a obtenção das informações científicas aqui apresentadas.

Ao lançarmos novos olhares sobre os organismos animais, pretendemos contribuir para ampliar nossa compreensão a respeito da forma e da função, estimulando reflexões sobre aspectos adaptativos e evolutivos dos vertebrados.

Buscamos, ainda, mostrar a complexidade do organismo animal, especialmente daqueles grupos pouco explorados pelos livros texto ou materiais didáticos, como os peixes, os anfíbios e os répteis.

Pretendemos, assim, estimular o estudante a observar, de forma detalhada e interpretativa, a morfologia e suas relações funcionais, de representantes de diversos grupos dos Vertebrata.

A abordagem comparativa tem como objetivo estabelecer a integração entre os estudos de anatomia e o conhecimento construído sobre a evolução dos vertebrados. Deste modo, pretendemos mostrar que a Anatomia Comparativa é instigante e complexa, e não um mero elenco de nomes de estruturas a serem memorizados.

Por falta de material biológico, não foram incluídos representantes dos Agnata, o que poderá ser contemplado oportunamente.

Labirinto ósseo de teleósteo.

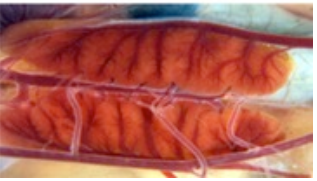

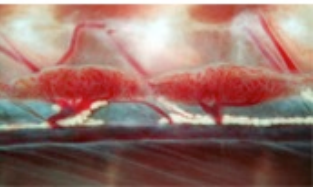

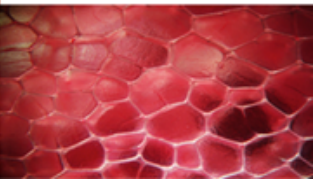

OBJETIVOS

Optamos por iniciar pelos sistemas **Cardiovascular e Respiratório** pela íntima relação que guardam entre si, além de ser o sistema circulatório o primeiro a se estabelecer funcionalmente no embrião, constituindo a base para o desenvolvimento dos demais sistemas.

Consideramos, ainda, que o conhecimento da estrutura morfofuncional dos vasos sanguíneos servirá de base para o estudo dos demais sistemas, na medida em que artérias e veias representam importantes referências anatômicas.

Esse novo olhar sobre a anatomia animal pode auxiliar estudantes e profissionais das áreas biológicas, biomédicas e veterinárias, na compreensão do organismo animal.

No ensino de graduação, esta obra torna acessível uma quantidade significativa de informação, que poderá ser utilizada em diferentes disciplinas, tanto de cursos presenciais quanto a distância.

A produção dessa obra e sua disponibilização gratuita visa contribuir para a redução e mesmo a substituição de animais em aulas práticas.

Ao optarmos por não utilizar apenas algumas espécies como modelos, visamos apresentar aos estudantes a **diversidade morfológica** e a **complexidade do organismo animal.**

Orientados para a comparação entre sistemas, utilizamos apenas o número suficiente de espécimes para cobrir os sistemas orgânicos estudados.

Com poucos espécimes de cada espécie, não visamos a obtenção de amostras estatisticamente significativas. Também não nos preocupamos em avaliar possíveis variações anatômicas intra- e interespecíficas.

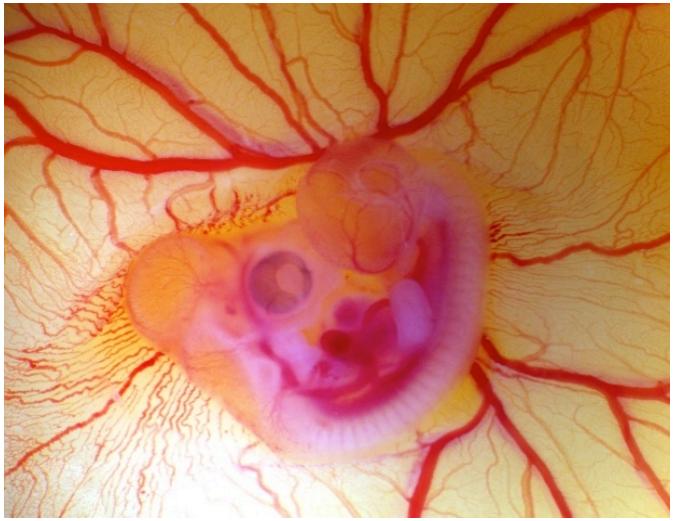

Circulação vitelínica em embrião de ave.

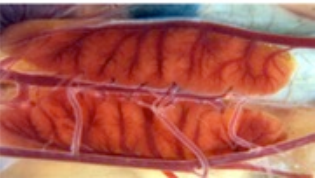

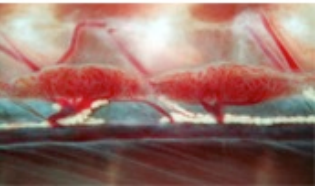



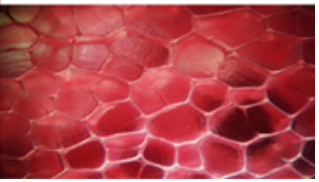

Outros objetivos do presente trabalho são os de resgatar o prestígio e a importância da disciplina de anatomia comparativa e contribuir para o "renascimento" dos interesses pelos estudos do tema entre estudantes e profissionais de Biologia e áreas afins. Acreditamos que tais objetivos possam ser obtidos pela simplificação da apresentação dos conteúdos e através do impacto causado por imagens criteriosamente elaboradas.

É consenso entre os especialistas na área, que o interesse por estudos de anatomia animal tenha diminuído e atraia menos estudantes.

Embora, ao longo de mais de 500 anos de investigação, os estudos anatômicos tenham gerado um amplo conhecimento, poucos parecem reconhecer sua importância atualmente. É importante ressaltar que esse conhecimento foi chave para a compreensão do funcionamento dos sistemas orgânicos e contribuiu na elaboração da teoria da evolução.

Qualquer investigação de grupos não tratado nos clássicos sobre o assunto (Gaupp, de Beer) ou em publicações mais recentes, evidencia o quanto ainda precisamos continuar investigando e aprendendo.

Embora o número de espécies descritas de todos os grupos taxonômicos tenha mais do que dobrado durante o século XX, estudos anatômicos desses organismos ainda não foram elaborados.

Alguns estudos, no entanto, relatam a descoberta de novos órgãos (Órgão de gordura em sapos Bufonídeos), de novas estruturas ósseas (*Brachycephalus*) e mesmo do funcionamento de estruturas que ainda eram desconhecidas (Bico do Ornitorrinco).

Uma vez que este conhecimento tem desdobramentos que influenciam áreas tão distantes e distintas como medicina e engenharia de materiais, como, por exemplo, no caso da função dissipadora de calor do bico dos tucanos*; seu desenvolvimento continuado torna-se estratégico e absolutamente necessário.

Anatomia comparativa foi, continua e continuará sendo uma disciplina vital para compreensão dos mecanismos associados aos processos geradores da diversidade biológica.

*(Tattersal, G.J., Andrade, D.V. & Abe, A.S., 2009).

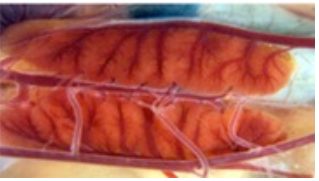

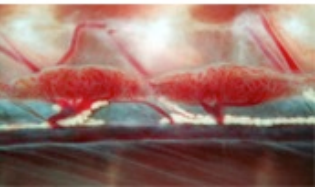

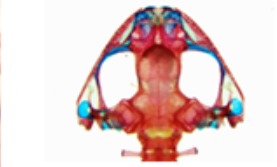

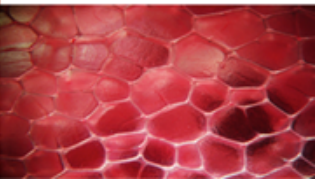

Opção pelo formato digital

O formato de e-book gratuito permite agilidade, baixo custo de produção e, principalmente, a universalização do acesso.

Queremos preservar a liberdade de intervenção sobre nossa obra, de modo a que possamos, em qualquer tempo, ampliá-la e aprimorá-la.

O formato apresentado permite boa visualização em diferentes mídias, possibilitando inclusive sua projeção direta em aulas.

As imagens, obtidas com câmaras fotográficas digitais, foram editadas para uniformização de dimensões e resolução final. Ajustes de parâmetros de iluminação e correções de cor também foram efetuados, bem como recortes para definição de enquadramento final. Assim, as imagens refletem sobretudo o resultado do trabalho de dissecação e da condição do animal dissecado.

Com o objetivo de estimular a observação, a análise e a interpretação das imagens, apresentamos as legendas em separado, preservando as características originais das estruturas e das peças anatômicas.

Nomenclatura Anatômica

Nesta obra, adotamos, sempre que possível, a **Nomina Anatômica Veterinária**, adaptada para a língua portuguesa.

Na falta de nomenclatura anatômica consolidada para peixes, anfíbios e répteis, empregamos termos e designações propostas por diversos autores, cujas obras se encontram listadas nas Referências Bibliográficas.

No entanto, consideramos que, em vários aspectos, a nomenclatura anatômica merece revisão elaborada e mais consistente.

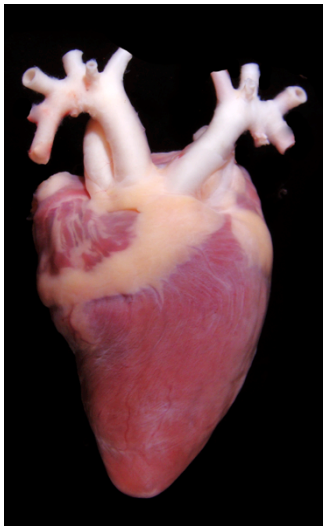

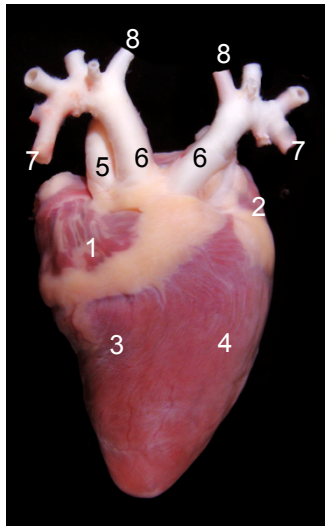

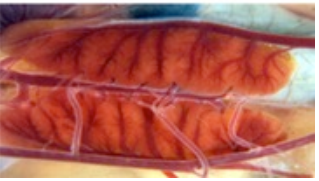

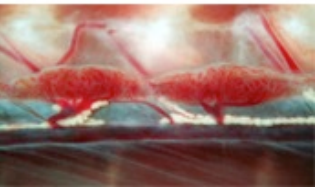



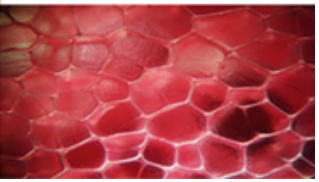

ANIMAIS UTILIZADOS

A obtenção de espécimes para as dissecações e fotografias aqui apresentadas seguiu os critérios legais para tal, adotados pelo Governo Federal e estabelecidos para a concessão de licenças de coleta pelo Instituto Chico Mendes (ICMBio website) e os potenciais benefícios educacionais de sua utilização, observadas as seguintes premissas:

a) utilização do menor número possível de exemplares;
b) aproveitamento de material biológico composto por animais recém mortos, descartados ou em processamento para fins comerciais;
c) aproveitamento de animais mortos, utilizados em projetos de pesquisa autorizados pela CEUA – UnB e destinados ao descarte;
d) busca pelo refinamento técnico necessário para a obtenção de resultados com qualidade científica e estética.

Nosso trabalho segue a DIRETRIZ BRASILEIRA PARA O CUIDADO E A UTILIZAÇÃO DE ANIMAIS PARA FINS CIENTÍFICOS E DIDÁTICOS – DBCA – CONCEA – MCT disponível no endereço:
www. mct.gov.br/upd_blob/0226/226494.pdf

Aproveitamos também estruturas e órgãos de animais necropsiados, cedidos pela **Fundação Jardim Zoológico de Brasília**, e pelo **Programa Fauna nos Aeroportos CDT/UnB & INFRAERO -** Aeroporto Internacional Presidente Juscelino Kubitschek, Brasília – DF.

Também foram utilizados espécimes mortos, oriundos de pesquisas realizadas na Universidade de Brasília, devidamente autorizadas pela Comissão de Ética no Uso Animal da Universidade de Brasília - CEUA – UnB.

Diversos exemplares foram obtidos junto a entrepostos de pesca comercial (peixes cartilaginosos e e peixes ósseos) ou doados por abatedouros comerciais de bovinos, suínos e caprinos.

Peixes marinhos foram obtidos na Colônia de Pescadores da Prainha, Município de Itanhaém, SP; espécimes de Chondrychthies foram cedidos pelo Prof. Dr Otto Bismark Gadig, da Universidade Estadual Paulista - NESP – São Vicente – SP.

Testudines de espécie exótica (tigre-d'água), apreendidos de comércio irregular, foram doados pelo IBAMA – DF.

Três exemplares juvenis de jacarés (*Caiman crocodyllus*) foram repassados pelo grupo de pesquisa liderado pelo Prof. Dr. André Quagliatto, da Universidade Federal de Uberlândia, devidamente autorizado pelo SISBIO – ICMBio .

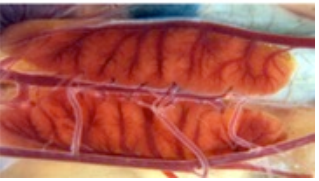

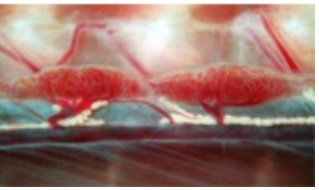



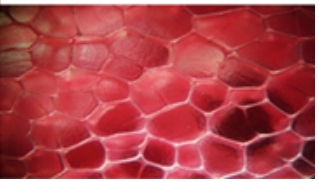

Com exceção dos animais já obtidos mortos, os demais foram eutanasiados com sobredose de anestésico adequado, capaz de induzir morte sem dor ou estresse.

Em todos os casos, as doses utilizadas foram suficientes para causar perda de consciência e parada cardio-respiratória irreversível.

Os seguintes agentes anestésicos foram utilizados para a sedação e eutanásia dos animais.

Cloridrato de Lidocaina

Lidocaína é um anestésico utilizado em procedimentos de rotina médica, tanto para anestesia local quanto em bloqueios medulares – anestesia raquidiana e peridural. Também é utilizado em anestesia odontológica.

A lidocaína possui o mesmo mecanismo de ação de anestésicos como o MS222 e a Benzocaína, representado pelo bloqueio de canais de sódio (Na^+) voltagem dependentes.

Em peixes, as brânquias absorvem de maneira eficaz o anestésico, possibilitando eficiente pré-anestesia. A morte, por parada cardio-respiratória, ocorre com o aumento do tempo de exposição ou após administração parenteral de volumes compatíveis do anestésico. Utilizamos também o anestésico Bupivacaína (0,5%), mais potente que a Lidocaína.

Nos anfíbios, esses anestésicos são rapidamente absorvidos pela pele e também pela mucosa oral e pelas brânquias dos girinos.

Nos adultos, a via intra-cerebroventricular (icv), através do *foramem magnum*, produz efeito praticamente instantâneo, com administração de volumes entre 0,05 e 1,0 ml.

Tionembutal Sódico – <u>Tiopental</u>

O Tiopental, assim como o Nembutal Sódico (50 mg/ml) são preconizados para eutanásia de répteis em geral.

Promovem rápida depressão do sistema nervoso central, inconsciência e morte por parada cardio-respiratória, quando aplicado em doses superiores a 100 mg/kg de animal.

Essa formulação pode ser administrada juntamente com anestésicos locais, como Cloridrato de Lidocaína 2%.

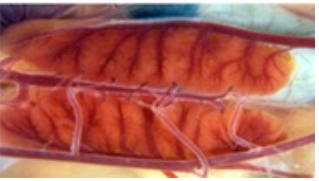

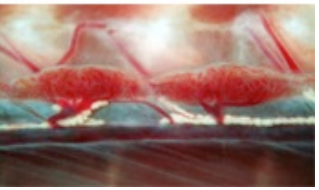

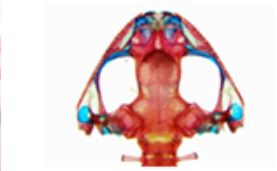

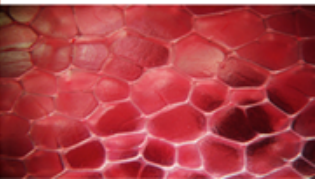

Peixes cartilaginosos – Chondrichtyes

Exemplares de Chondricthyes resgatados de descartes de pesca foram pré-anestesiados por submersão em solução de Cloridrato de Lidocaína 2% e, em seguida, eutanasiados por injeção intra-cerebroventricular do mesmo anestésico, com volumes entre 0,5 e 2 ml.

Peixes ósseos – Teleostei

Os espécimes foram pré-anestesiados por submersão em solução de cloridrato de lidocaína 2%, seguida de administração parenteral de volumes variáveis do mesmo anestésico, conforme o tamanho do animal.
Para espécimes pequenos, os intervalos de tempo variaram entre dois e cinco minutos de contato com a solução.

Anfíbios

Os anuros foram eutanasiados com Cloridrato de Lidocaína (solução 2 a 5%), com inoculação de volumes de 0,1 a 1,0 ml, por *via icv*, através do *foramem magnum.* Espécimes maiores, com CRC entre 10 a 15 cm, receberam volumes de até 2 ml de solução. Os anuros miniaturizados, medindo cerca de 15 mm de comprimento rostro-cloacal (CRC), receberam de 0,05 a 0,1 ml, pela mesma *via*. Girinos foram submersos em solução anestésica.

Anfíbios ápodos, como o *Siphonops paulensis,* foram pré-anestesiados por contato, seguido de administração parenteral dos mesmos anestésicos.

Alguns anfíbios foram dissecados a partir da instalação do quadro anestésico em plano cirúrgico, portanto, com persistência de atividade cardíaca, que foi registrada e documentada por meio de vídeos digitais. Em seguida, os espécimes receberam dose complementar de anestésico, o suficiente para induzir a cessação irreversível da atividade cardiovascular.

Répteis e Aves

Répteis e aves receberam solução 50 mg/ml de Tionembutal Sódico (Tiopental) por *via* intra-pleuroperitoneal (ipp), em dosagens iguais ou superiores a 100 mg/kg de animal.

Mamíferos

Os roedores, como ratos, preás e camundongos, marsupiais e morcegos receberam Nembutal Sódico 50 mg/ml, por via intraperitoneal (ip).

A teoria da evolução biológica figura entre as de maior impacto sobre a compreensão de como processos naturais alteraram a configuração básica da natureza no nosso planeta, ao longo do tempo. Esta teoria nos permite não só compreender padrões e processos biológicos (presente e passado), mas também o uso deste conhecimento para remediação de problemas ambientais, de saúde humana e de animais (na natureza ou criados por nós).

Grande parte do material que serviu ao pesquisador inglês Charles Darwin, no século XIX, durante a elaboração do livro “A Origem das Espécies", representava o conhecimento acumulado por anatomistas ao longo de alguns séculos de estudos dedicados a compreender a morfologia dos organismos vivos. A teoria proposta por Darwin deu sentido às semelhanças anatômicas observadas e descritas por esses pesquisadores. Em grande parte, a aceitação da teoria pela comunidade de biólogos contemporâneos ao Darwin e pelos biólogos desde então, se deve à possibilidade de explicação natural para o mundo do vivo e sua história e interpelações.

Para a maioria de nós, o primeiro contato com organismos vivos não-humanos, ocorre através da apreciação visual de belezas, estranhezas e de semelhanças e dessemelhanças. Em geral, a admiração, questionamentos, ou mesmo repulsa com relação aos outros organismos, se dá através da observação de suas morfologias. O aprofundamento de questões ligadas a este estranhamento deve estar ligado às origens do conhecimento sobre anatomia.

O estudo de caracteres morfológicos de animais serve de base para inúmeras áreas do conhecimento. Através da anatomia podemos efetivamente compreender o passado, tanto distante (fósseis) quanto recente (ontogenia), e desvendar (estabelecer) as relações de parentesco e dos organismos com o ambiente onde vivem. Algumas das informações morfológicas nos permitem até inferir comportamentos complexos.

A despeito de sua importância e aplicabilidade, o ensino de anatomia vem perdendo terreno para outras áreas do conhecimento, tanto nos cursos de biologia e áreas afins, quanto nos de áreas médicas e paramédicas.

É comum vermos estudantes se esforçarem para compreender complexas relações fisiológicas, bioquímicas e fisio-ecológicas de organismos sobre os quais eles pouco ou nada conhecem.

A base morfológica fornece suporte concreto para a compreensão de muitas dessas relações, além de permitir comparações e inferências bastante úteis ou pelo menos instigantes.

Por outro lado, a excessiva fragmentação dos conteúdos curriculares dificulta a compreensão de fenômenos integrativos dos sistemas biológicos. Compreender os organismos é condição elementar para entender sua importância nas comunidades e nos ecossistemas.



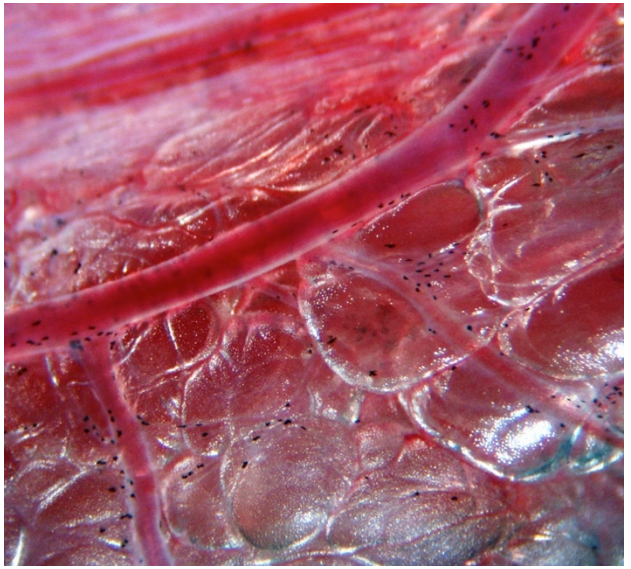

PLANOS DE ORIENTAÇÃO E SECÇÃO



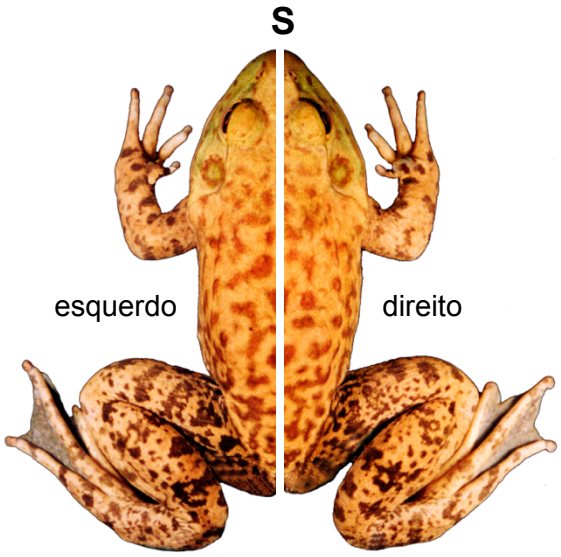

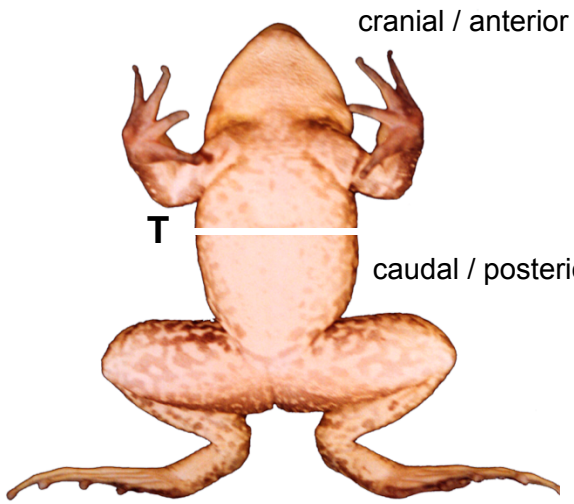



Planos de secção:

O estabelecimento de referenciais constitui a base para a orientação espacial e descrição de estruturas e regiões dos organismos íntegros ou das partes que o compõe. Assim, podemos determinar com segurança a posição relativa dos órgãos e demais estruturas.

Plano Sagital (S) – divide a estrutura ou o corpo em porções especularmente simétricas, paralelas ao eixo crânio-caudal. Permite definir lateralidade – esquerda e direita. Planos paralelos ao sagital são denominados parasagitais.

Plano Transversal (T) – divide a estrutura ou o corpo em segmentos paralelos ao eixo látero-lateral. Permite definir porções craniais ou anteriores e caudais ou posteriores.

Plano Frontal (F) – divide a estrutura ou o corpo em segmentos paralelos ao eixo antero-posterior. Permite definir porções dorsal e ventral.

PLANOS DE ORIENTAÇÃO E SECÇÃO



Planos de secção:

A regra se aplica a todos os vertebrados ou aos órgãos e estruturas do corpo.

A constituição dos vasos sanguíneos determina suas propriedades funcionais e diferencia artérias, arteríolas, veias, vênulas e capilares.

As **artérias** são vasos que conduzem o sangue para os tecidos e órgãos. As grandes artérias, como a artéria aorta e artéria femoral, são capazes de resistir às pressões mais altas do sistema - a pressão sistólica, graças à presença de grandes quantidades de tecido elástico em sua parede. Artérias de calibre intermediário e arteríolas possuem tecido muscular liso em sua parede, o que permite regulação de seu calibre por meio de contração/relaxamento dessa musculatura. Artérias apresentam menores calibres que as veias correspondentes, porém, atuam com pressões maiores que as veias. Observe ao lado que as artérias são sempre de menor diâmetro.

As **veias** são vasos de baixa pressão, que têm por funções promover o retorno sanguíneo e atuar como reservatório de sangue.
As veias de maior calibre, localizadas abaixo do nível do coração, possuem válvulas que auxiliam o retorno do sangue em direção ao coração.

Válvulas venosas também estão presentes nas veias jugulares de girafas (figura abaixo), localizadas no pescoço. As válvulas impedem o acúmulo de sangue e o consequente aumento da pressão na cabeça do animal quando este abaixa para beber água.

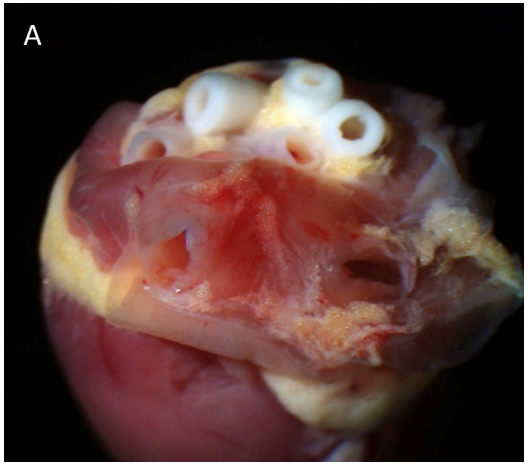

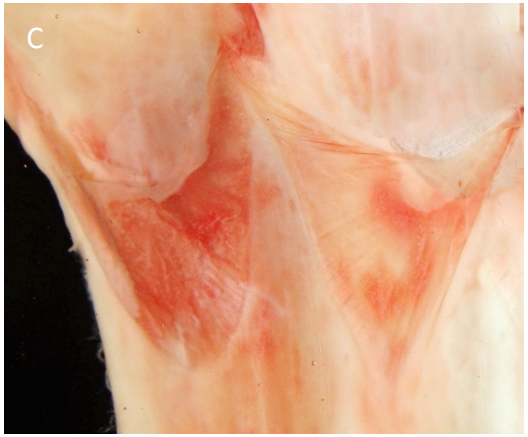

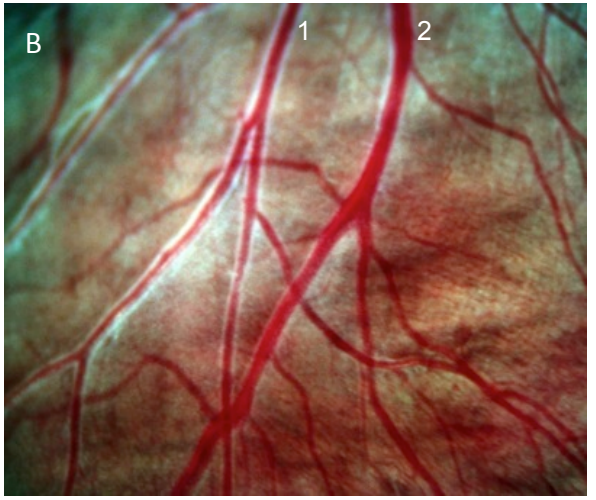

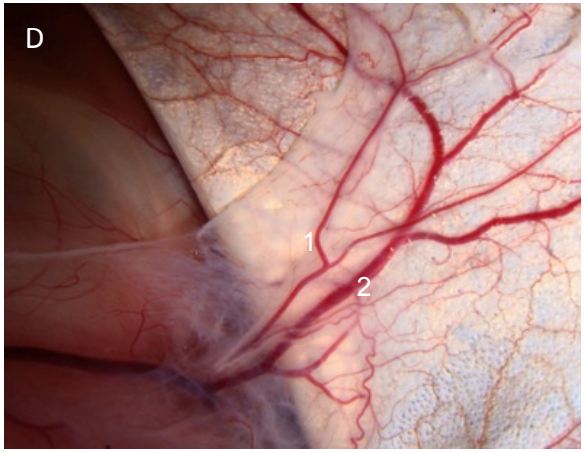

A. Artérias e veias da base do coração de ave.
B. Ramos da artéria (1) e da veia coronária (2) em coração de serpente.
C. Válvulas venosas presentes nas veias jugulares de girafa.
D. Artéria (1) e veia cutânea (2) na face interna da pele de anfíbio anuro.

Classicamente se adotam as designações **sangue arterial** e **sangue venoso** para indicar a presença de maior ou menor concentração de oxigênio no sangue. Tais relações, no entanto, são imprecisas, inadequadas e podem levar a interpretações equivocadas, em muitos casos.

Artérias são vasos que conduzem o sangue, a partir do coração, para os tecidos e órgãos.

O sangue contido na artéria Aorta e nas artérias que dela derivam é rico em oxigênio (via sistêmica), enquanto o sangue conduzido pelas artérias pulmonares é pobremente oxigenado.

Diversos exemplos mostram que essa relação também ocorre em outras artérias (vide abaixo).

As veias, em sua maioria, conduzem sangue pobre em oxigênio, do corpo em direção ao coração (retorno venoso). No entanto, muitas veias conduzem sangue oxigenado.

Desta forma, optamos por abandonar os termos arterial e venoso para designar o teor de oxigênio no sangue. Para essas designações, usamos aqui sangue rico ou pobre em oxigênio.

Apresentamos abaixo exemplos de artérias que conduzem sangue pobre em oxigênio e veias que conduzem sangue oxigenado.

Artérias (aa) que conduzem sangue pobre em oxigênio:

a. aorta ventral - peixes
aa. branquiais aferentes - peixes
a. cutânea – anfíbios
a. umbilical – fetos de mamíferos

Veias (vv) que conduzem sangue rico em oxigênio:

v. umbilical – fetos de mamíferos
v. cutânea – anfíbios
v. caudal – girinos
v. pulmonares – diversos grupos

Assim, é melhor esquecer o conceito de sangue arterial e sangue venoso, e adotar as referências **sangue rico** e **sangue pobre em oxigênio.**

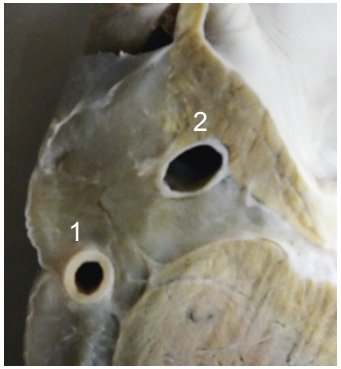

Ramos da artéria (1) e da veia (2) esofágica de serpente.

Ramos da artéria pulmonar de anfíbio anuro (acima) e secção transversal de artéria (1) e veia (2) coronária de mamífero (ao lado).
Vídeo sobre **Microcirculação Pulmonar em *Amphisbaena***, *disponível em: http//facebook.com/lacv.unb*

VEIAS-PORTA

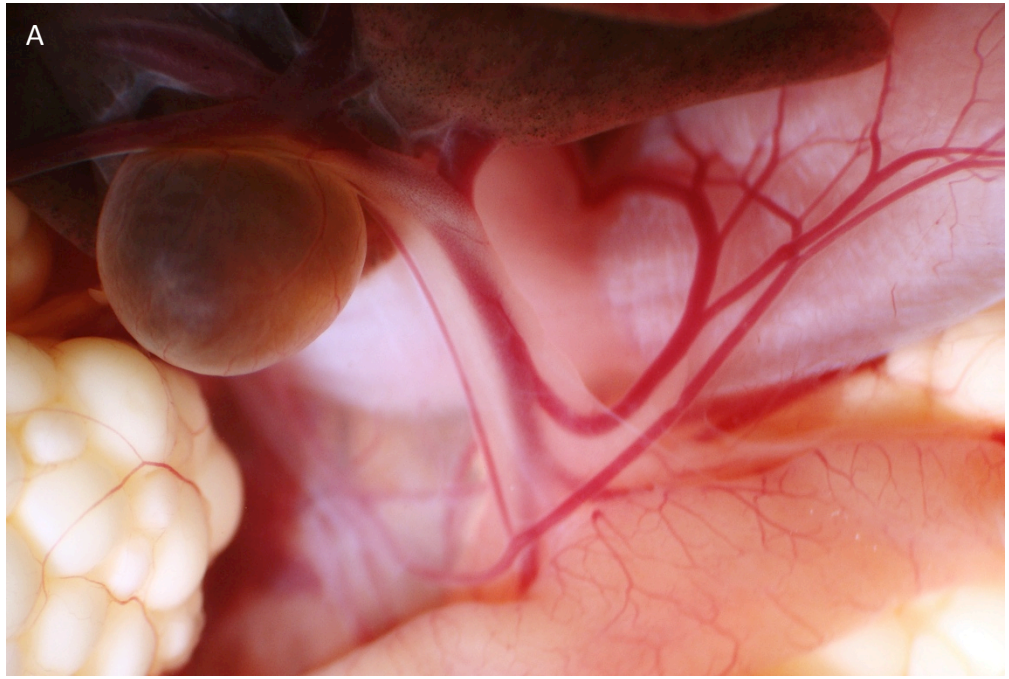

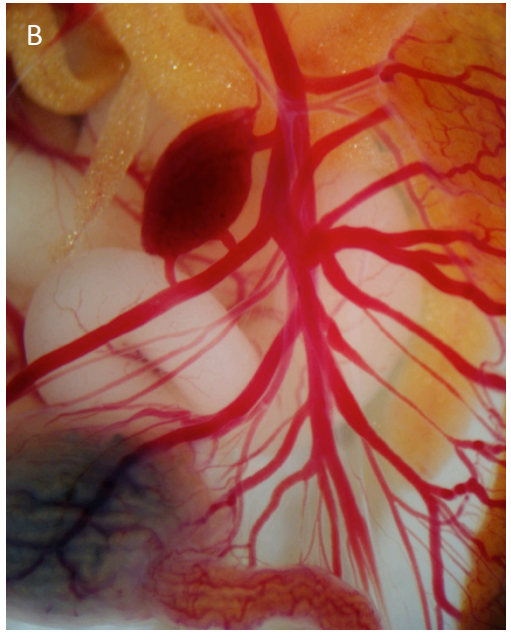

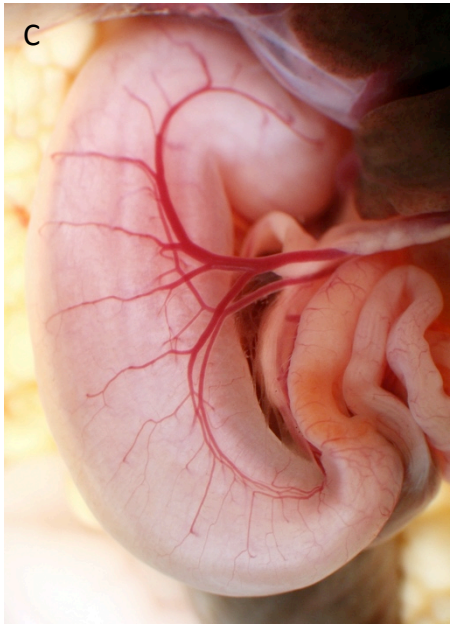

Veias-porta conduzem sangue de uma região do corpo para um órgão, que não o coração.

A **veia porta-hepática** (A), presente em todos os vertebrados, drena o sangue da circulação mesentérica, que irriga o trato gastrointestinal, pâncreas e baço. As veias mesentéricas (B) conduzem o sangue contendo os nutrientes absorvidos nos intestinos para o fígado, *via* veia-porta-hepática. A veia epigástrica (C) se une às veias mesentéricas formando a veia-porta-hepática.

A **veia ilíaca** constitui o **sistema porta-renal** (D) presente nos rins dos vertebrados, exceto nos mamíferos. Ela drena o sangue dos membros posteriores e da região caudal para os rins, formando uma rede venosa que envolve as unidades renais – os néfrons. Essa microcirculação é responsável pela reabsorção de parte do filtrado renal.

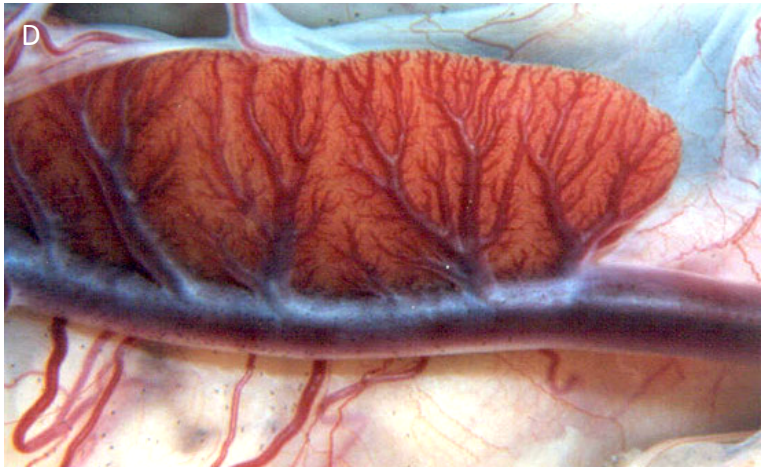

VEIAS-PORTA

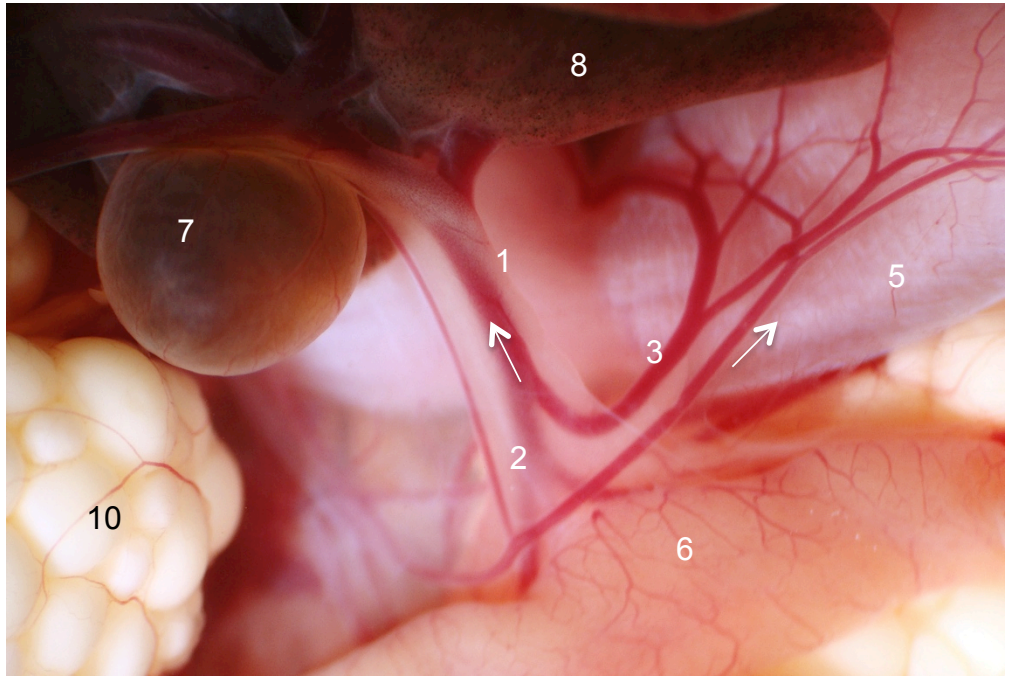

1. v. porta-hepática
2. v. mesentérica
3. v. epigástrica
4. v. Ilíaca (v. porta-renal)
5. estômago
6. duodeno
7. vesícula biliar
8. fígado
9. rim – face dorsal
10. ovário
11. baço

As setas indicam a direção do fluxo sanguíneo.

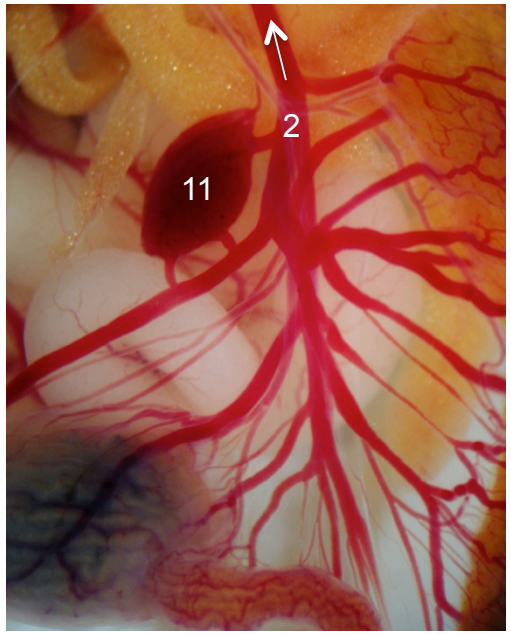

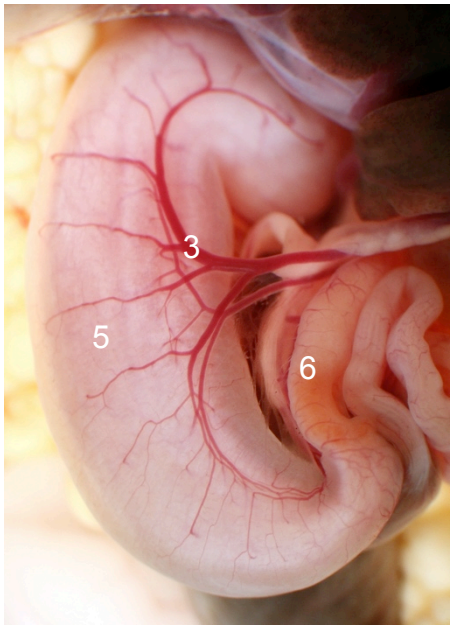

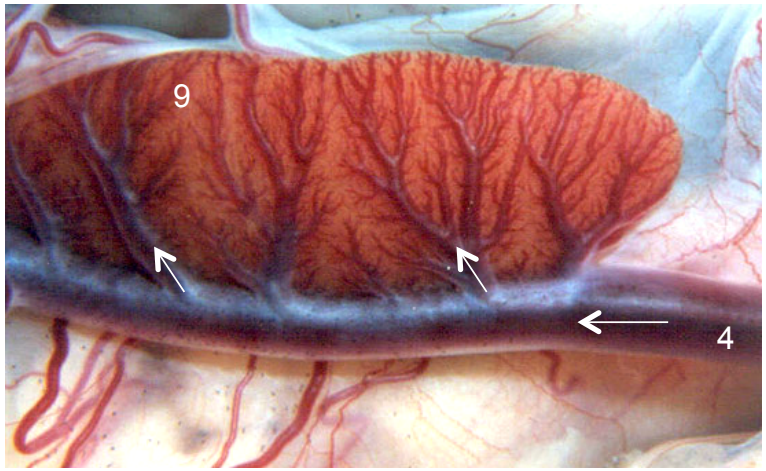

DUCTOS ARTERIOSOS

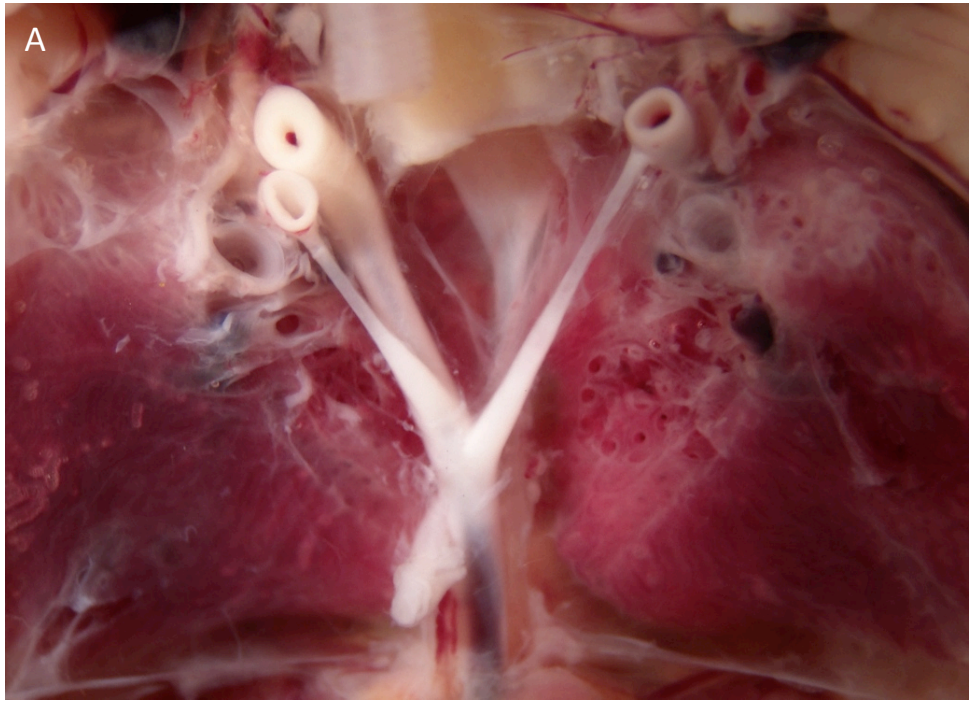

Os **ductos arteriosos** comunicam os circuitos pulmonar ao sistêmico de aves e mamíferos durante a fase fetal. Essa condição persiste até o início da respiração pulmonar, que ocorre com a ruptura da casca do ovo e da eclosão da ave ou o nascimento do mamífero. Na ave (A), dois ductos arteriosos conectam as artérias pulmonares à Aorta. No mamífero (B), o ducto arterioso é ímpar, e conecta o tronco pulmonar ao arco aórtico. Algumas horas após o nascimento, essa conexão se fecha, se torna fibrosa e se torna um ligamento arterioso.

Em A, vista ventral dos pulmões de juvenil de *Gallus* sp, após a remoção das estruturas peitorais e do coração. Os ductos arteriosos se conectam cranialmente às artérias pulmonares e caudalmente à artéria aorta descendente.

Em B, vista ventral de coração de *Rattus* sp. Com cerca de 12 horas após o nascimento, o ducto arterioso já aparece constricto, sem fluxo sanguíneo.

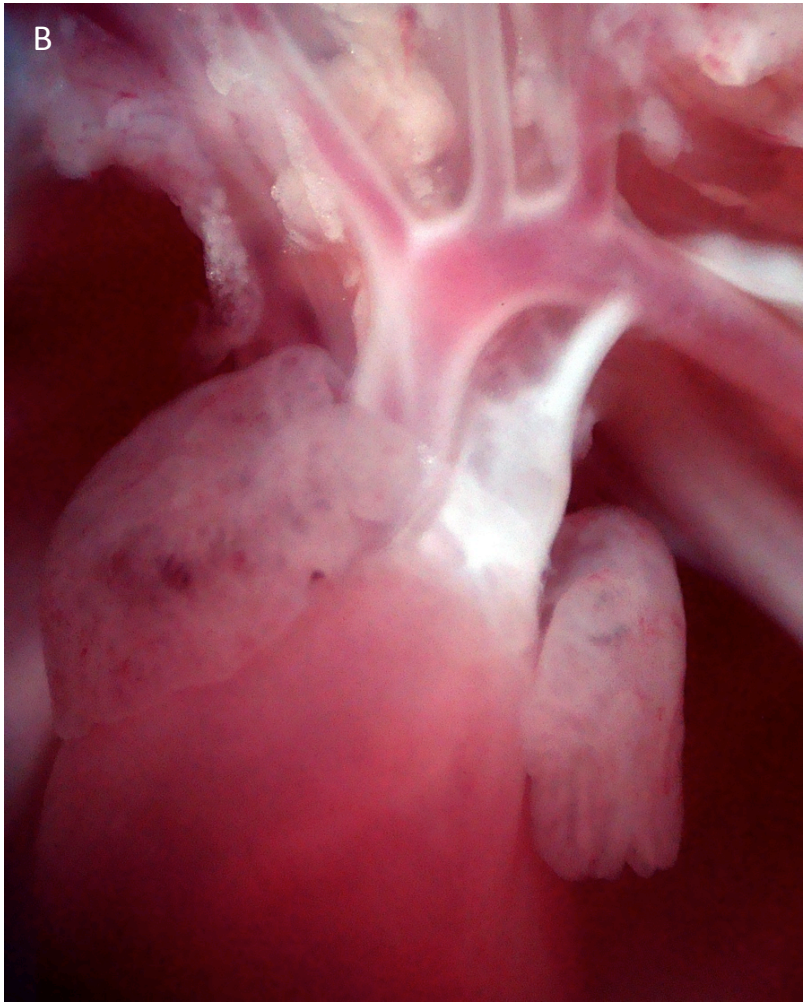

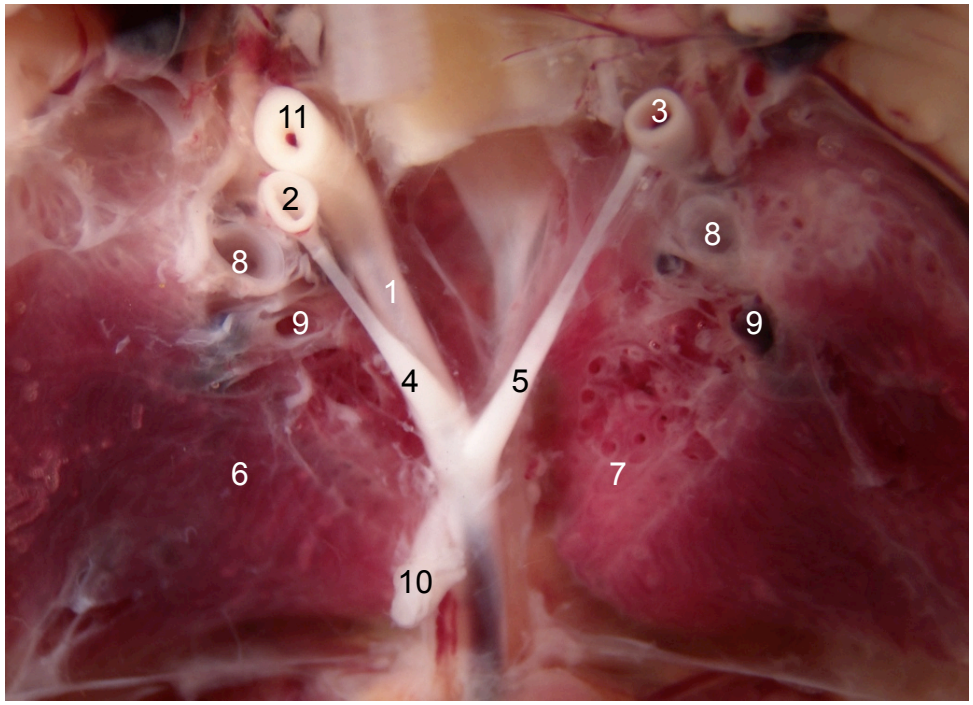

1. a. aorta
2. a. pulmonar direita
3. a. pulmonar esquerda
4. ducto arterioso direito
5. ducto arterioso esquerdo
6. pulmão direito
7. pulmão esquerdo
8. brônquio
9. v. pulmonar
10. a. celíaco-mesentérica
11. arco aórtico
12. tronco pulmonar
13. ducto arterioso
14. tronco braquiocefálico
15. a. carótida comum esquerda
16. a. subclávia esquerda
17. átrio direito
18. átrio esquerdo
19. ventrículo direito
20. ventrículo esquerdo

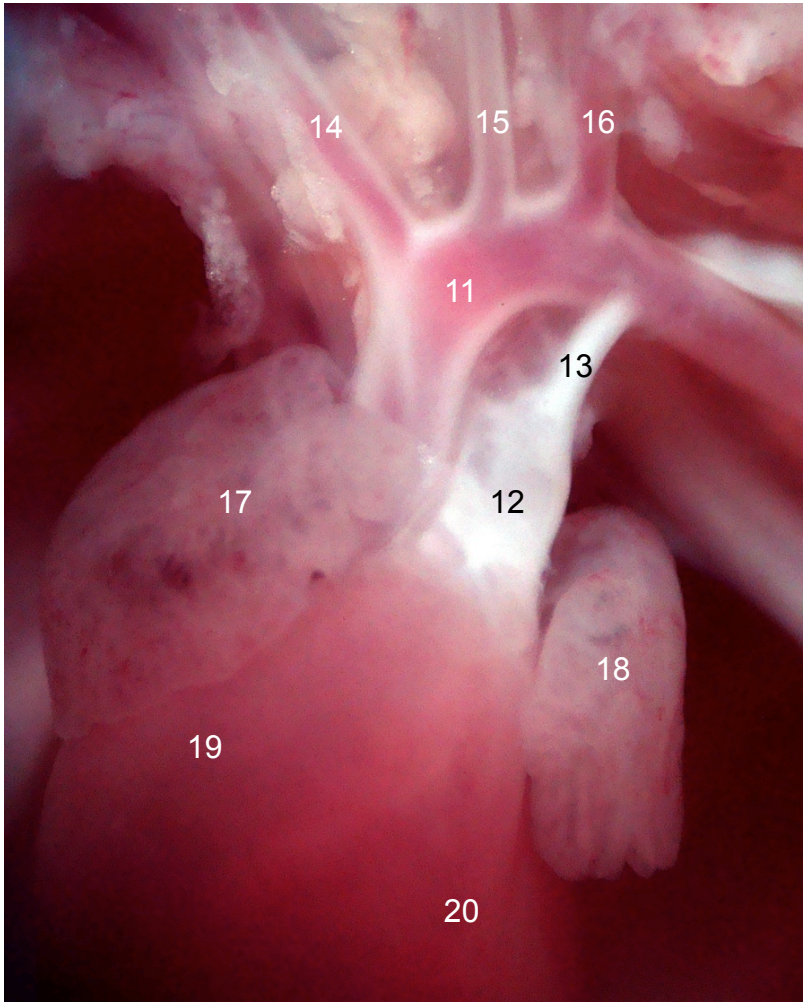

CAPILARES

Os **capilares** são a razão de ser do sistema circulatório. Suas características morfofuncionais são peculiares e adequadas para o desempenho das funções de difusão de água, de solutos e de gases respiratórios entre o plasma sanguíneo e o líquido intersticial, também designado de líquido extracelular – LEC. Esse líquido constitui o **meio interno** que banha as células.

Os capilares são os vasos mais numerosos do corpo - somados, representam a maior área de secção transversal do sistema vascular. Juntamente com outros vasos, compõe a microcirculação, presente em praticamente todos os tecidos e órgãos.

A microcirculação é composta por arteríolas, arteríolas pré-capilares, capilares, vênulas e anastomoses arteriovenosas (ligam diretamente as arteríolas às vênulas). As setas vermelhas indicam a direção do sangue.

Todos os componentes da microcirculação podem ser visualizados em uma simples cauda de girino de anuro, como mostra o vídeo **Microcirculação em Cauda de Girino**, disponível em *http//facebook.com/lacv.unb*



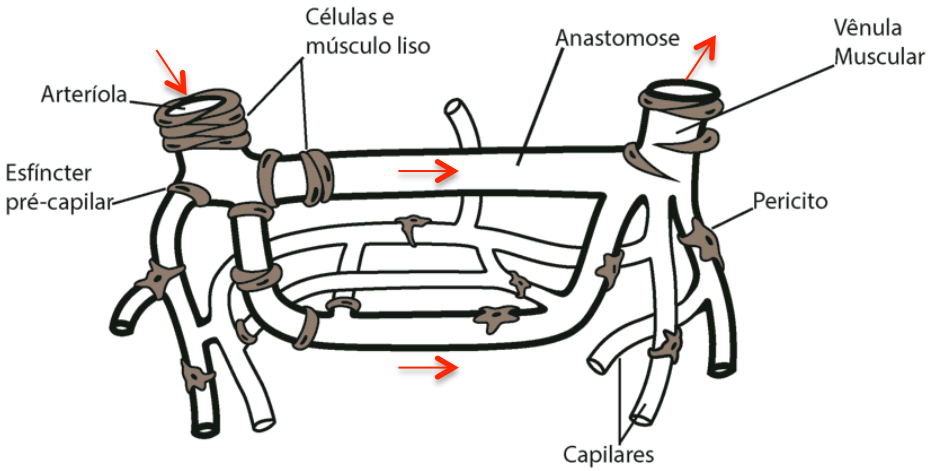

Adaptado de Randal et. all., 2000

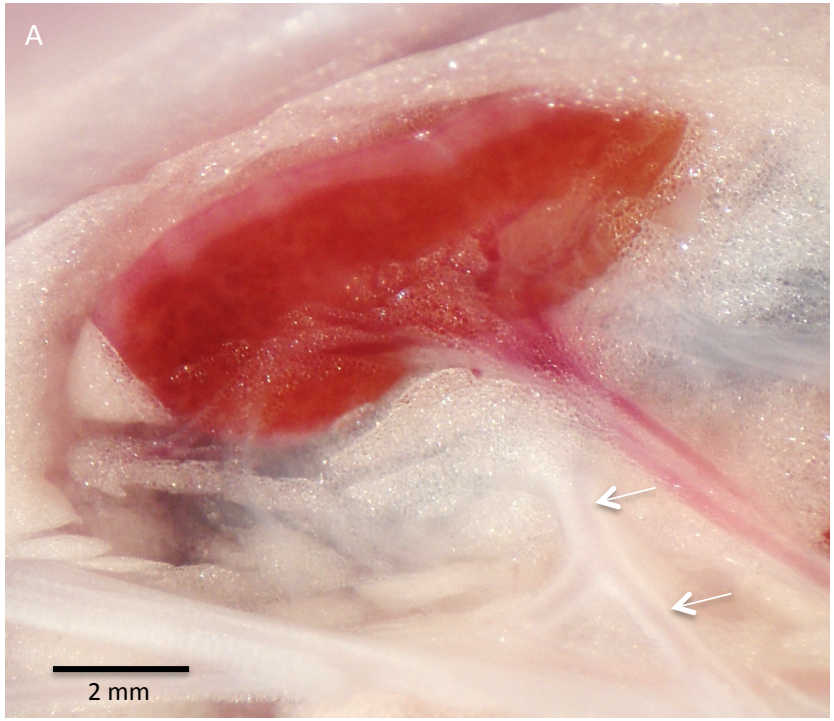

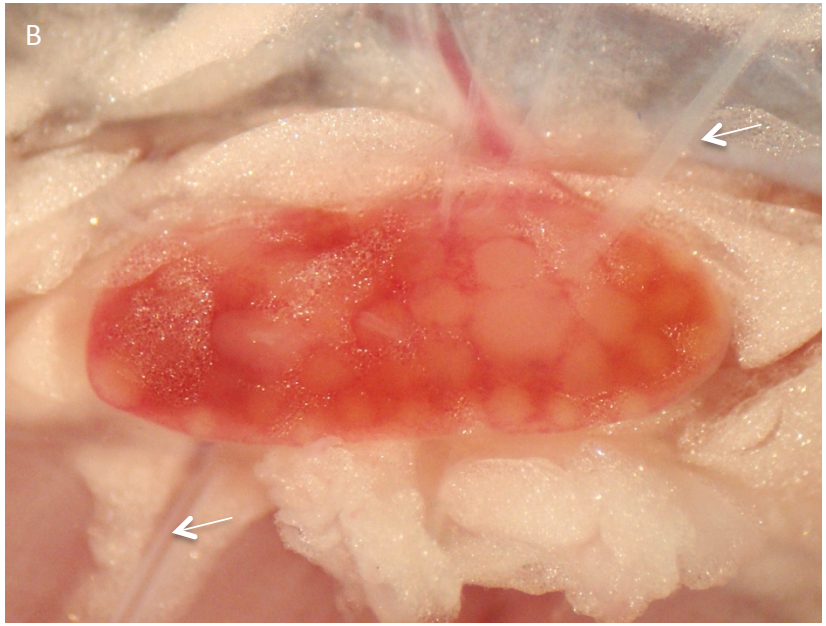

SISTEMA LINFÁTICO

O Sistema Linfático é composto por uma ampla rede de **vasos linfáticos,** que se originam nos tecidos, e por **linfonodos** que armazenam células de defesa – os linfócitos. Com três funções principais, o sistema linfático atua na defesa do organismo, na regulação do volume do líquido extracelular e na absorção e transporte de ácidos graxos e gordura do trato gastrointestinal para a circulação.

Os vasos linfáticos se assemelham às veias, porém possuem fundo cego e válvulas. Drenam o líquido do espaço intersticial – denominado linfa ou líquido extracelular, conduzindo-o de volta ao sistema circulatório. Os linfáticos abdominais também drenam o quilo – conteúdo lipídico absorvido pela mucosa intestinal, que é conduzido para as veias cava e subclávia.

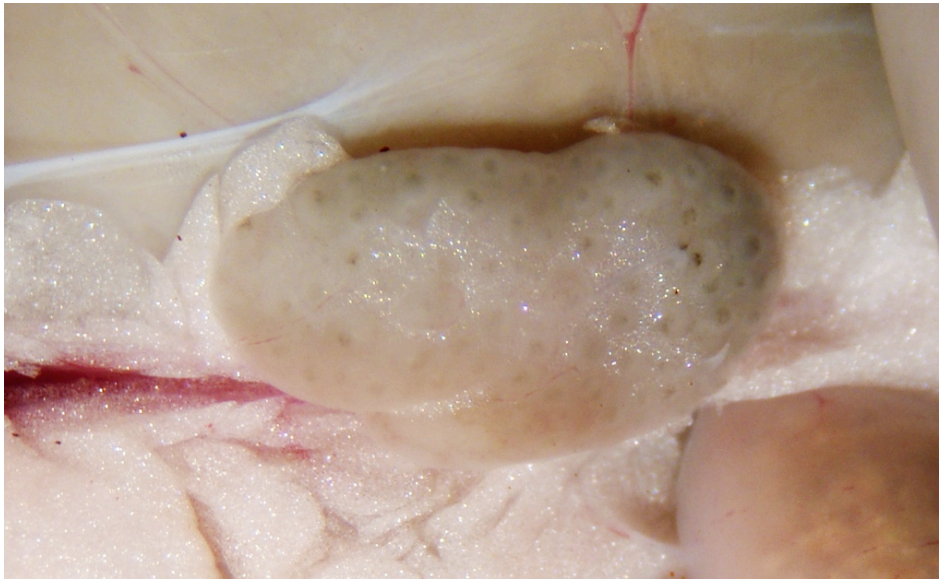

Linfonodo retroperitoneal (A - B) e mesentérico (C) de *Rattus* norvergicus. Vista ventral (A) com detalhe da irrigação e vista dorsal (B). As setas indicam vasos linfáticos.



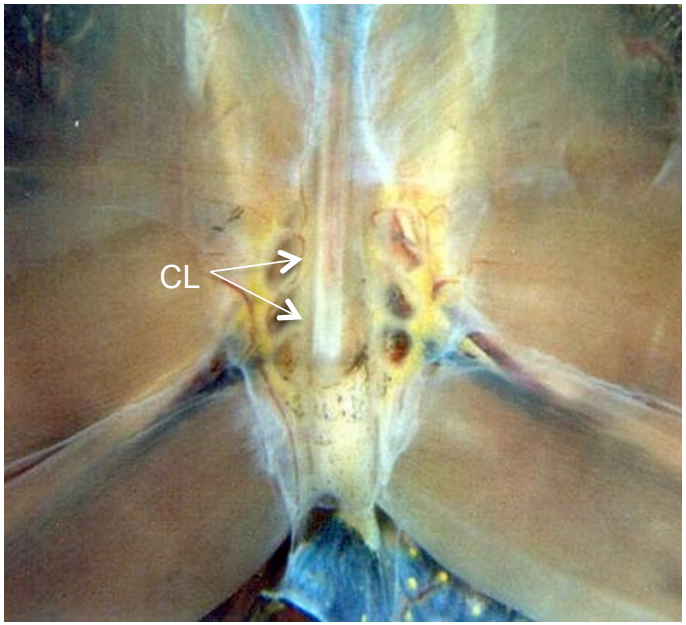

Corações linfáticos de Anfíbios

Além dos vasos e dos gânglios linfáticos, estruturas pulsáteis denominadas **corações linfáticos (CL)** estão presentes em anfíbios, répteis e embriões de aves.

Anfíbios possuem diversos corações linfáticos distribuídos pelo corpo. Os mais fáceis de serem observados são os encontrados na região dorsal próximo à cloaca, abaixo da pele, lateralmente à porção terminal do osso uróstilo. Essas estruturas são vasos pulsáteis que bombeiam água absorvida através da pele em direção à veia pós-cava. Os corações linfáticos pulsam em frequências maiores que a frequência cardíaca e são comandados pelo sistema nervoso autonômico. Eles são especialmente evidentes em rãs do gênero *Pipa*.

Vídeo sobre **Corações Linfáticos de Anfíbios,** *disponível em: http//facebook.com/lacv.unb*

Absorção de água e eletrólitos

A pele ventral das coxas dos anuros é pouco pigmentada e muito vascularizada. Essa região permanece em contato com o substrato e é responsável pela absorção de água e eletrólitos, que são transferidos para os sacos linfáticos e transportados pela microcirculação e pelo sistema linfático. Desta forma, os anuros em geral não ingerem água. A pele também tem importante participação na respiração dos anfíbios.

O CORAÇÃO DOS VERTEBRATA

Os sistemas cardiovascular e respiratório se desenvolveram concomitantemente, preservando importantes relações morfo-funcionais. Assim, muitas das diferenças observadas no sistema cardiovascular dos vertebrados são resultado do processo evolutivo.

O coração dos vertebrados é a estrutura central do sistema circulatório. Sua função primária é a de bombear o sangue através dos vasos para todos os tecidos e órgãos, em quantidades e pressão compatíveis com as necessidades metabólicas de cada um.

Composto por músculo estriado cardíaco ou miocárdio, e por um conjunto de válvulas, o coração apresenta características fisiológicas similares entre os diferentes vertebrados.

Comparativamente, podemos observar variações importantes no número e, especialmente, na organização das câmaras cardíacas dos diferentes grupos de vertebrados.

Na literatura existem divergências quanto à nomenclatura de estruturas cardíacas. Deste modo, adotamos a que julgamos mais adequada, conforme breve descrição apresentada a seguir.

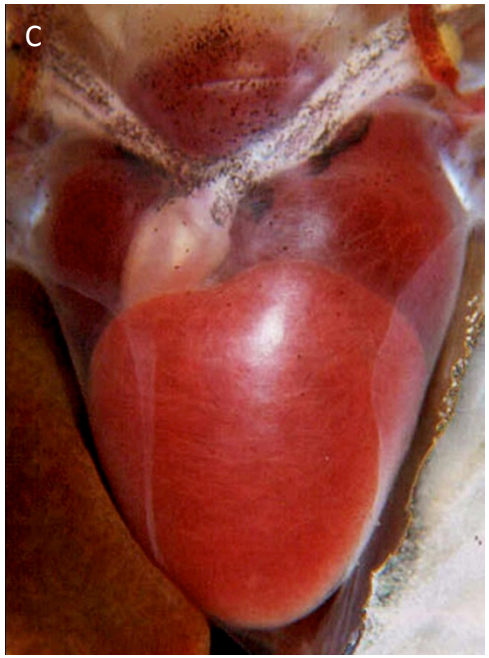

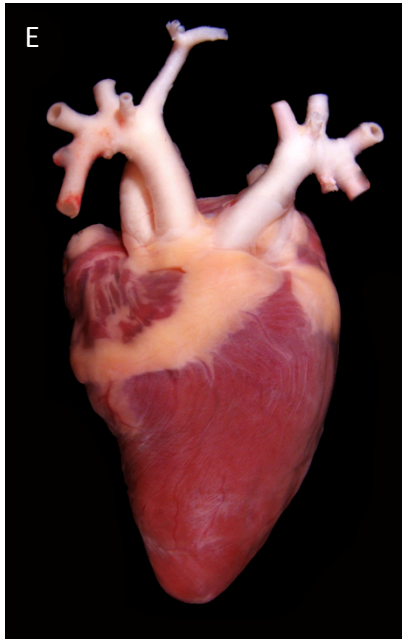

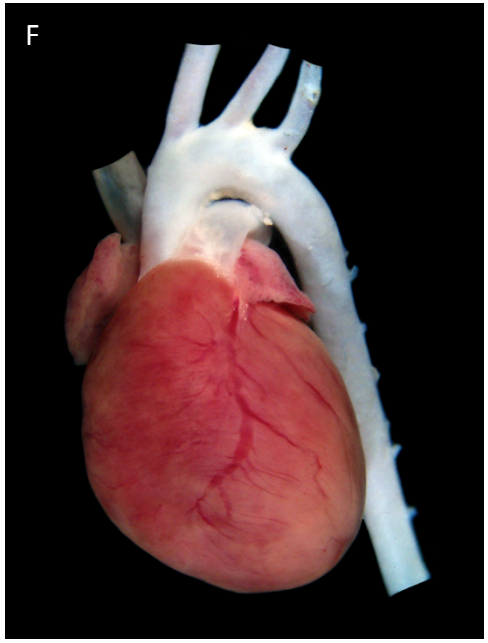

CORAÇÕES DOS VERTEBRADOS

Os corações dos vertebrados apresentam variações no número e na organização das câmaras cardíacas, e também nos vasos da base. Nos **peixes**, o coração bombeia o sangue pobre em oxigênio, *via* artéria aorta ventral, para o órgão respiratório - as brânquias, de onde é conduzido para a circulação sistêmica.

Nos **tetrápodos**, artérias pulmonares conduzem sangue para o órgão respiratório, enquanto a artéria aorta leva o sangue oxigenado para os demais órgãos e tecidos. Variações na organização desses vasos e na estrutura cardíaca ocorrem entre os diferentes grupos. Anfíbios e répteis mantém dois arcos aórticos enquanto aves e mamíferos possuem apenas um. Algumas dessas características podem ser facilmente reconhecidas.

Vista ventral de coração de:

A. Elasmobrânquio
B. Teleósteo
C. Anfíbio
D. Serpente
E. Ave
F. Mamífero

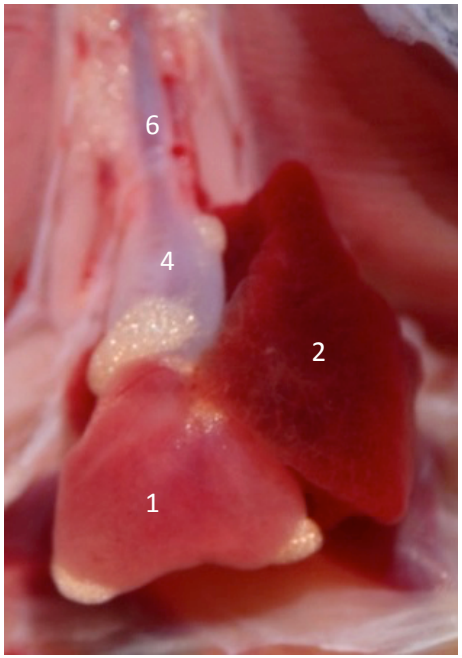

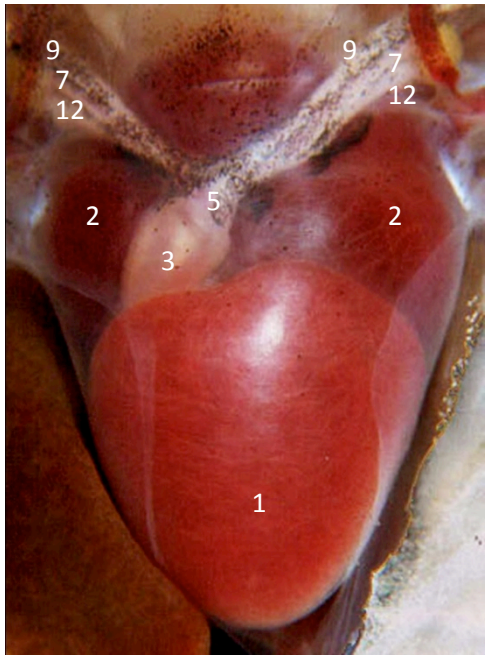

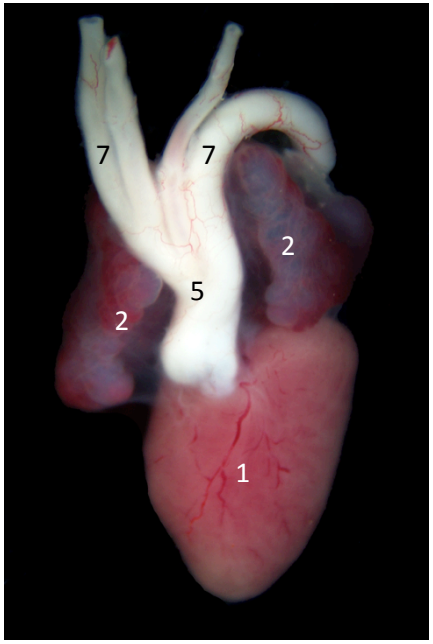

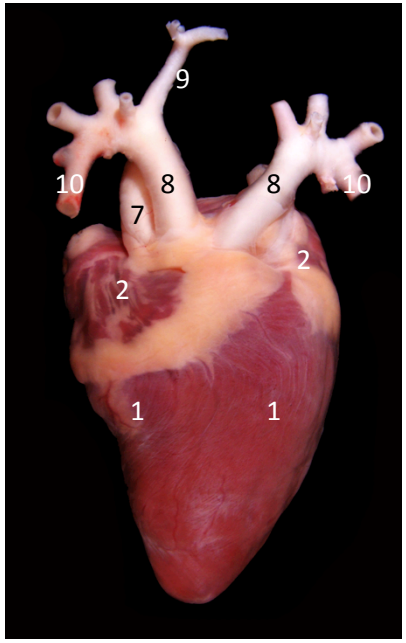

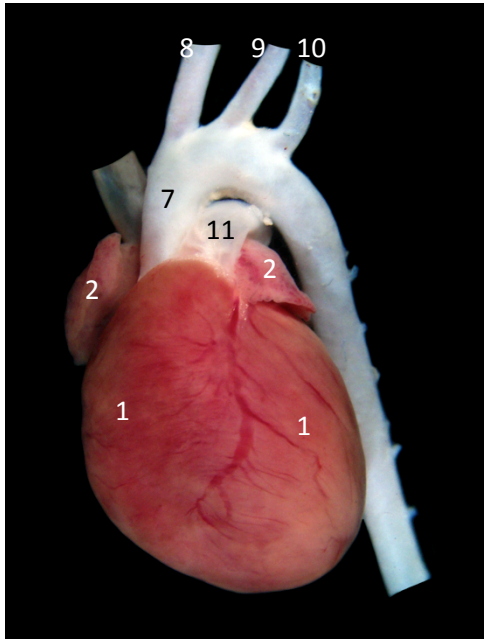

1. Ventrículo
2. átrio
3. cone arterioso
4. bulbo arterioso
5. tronco arterioso
6. artéria Aorta ventral
7. arcos aórticos
8. tronco braquiocefálico
9. artérias carótidas comuns
10. artéria subclávia
11. tronco pulmonar
12. artéria pulmocutânea

* algumas estruturas não são visíveis nessas preparações.

Seio-venoso – SV

O seio venoso (SV) é formado pela união das veias cardinais nos peixes, e pelas veias pré- e pós-cavas nos anfíbios e nos répteis. Além de receber o sangue da circulação sistêmica, o seio venoso abriga o marca-passo cardíaco – conjunto de células responsáveis pela excitabilidade cardíaca. Ali se originam os potenciais de ação que desencadeiam a contração muscular, base da atividade cardíaca. Na página seguinte, os esquemas indicam a presença de marca-passos em coração de peixes. Nas aves e mamíferos o seio venoso é incorporado ao átrio direito durante o desenvolvimento embrionário.

Átrio – A

O átrio (A) possui miocárdio delicado, organizado em trabéculas. O trabalho e a pressão exercida são pequenos quando comparados aos do ventrículo. Nos tetrápodos, os átrios direito e esquerdo apresentam constituição e características funcionais semelhantes.

Ventrículo – V

O ventrículo (V) é a câmara cardíaca responsável pelo trabalho muscular que se traduz em pressão sanguínea. Nos animais com dois ventrículos, a massa muscular de cada um deles é diretamente proporcional à pressão exercida sobre o sangue. Assim, a pressão gerada pelo ventrículo esquerdo (circuito sistêmico) é três a quatro vezes maior que a do circuito pulmonar. Nas aves e nos mamíferos observam-se as maiores diferenças entre as pressões sistólica e diastólica.

Cone arterioso – CA

Constituído de miocárdio, como o ventrículo, o cone arterioso (CA) é uma câmara que acrescenta pressão ao sistema de forma ativa, por contração muscular e trabalho das válvulas semilunares situadas na transição do cone com a a. Aorta ventral. Nos elasmobrânquios, parece haver relação direta entre o tamanho corporal e as dimensões do cone arterioso.

Bulbo-arterioso – BA

Ao contrário do cone, o bulbo arterioso (BA) é constituído predominantemente de tecido elástico. Internamente apresenta pregas ou trabéculas orientadas longitudinalmente. Assim, o bulbo arterioso atua passivamente no incremento de pressão durante a diástole.

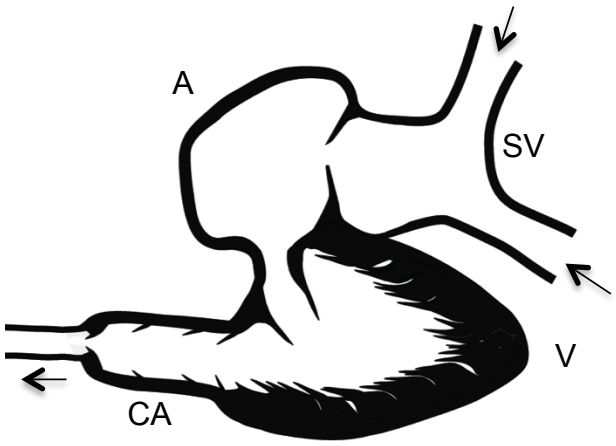

CHONDRICHTHYES

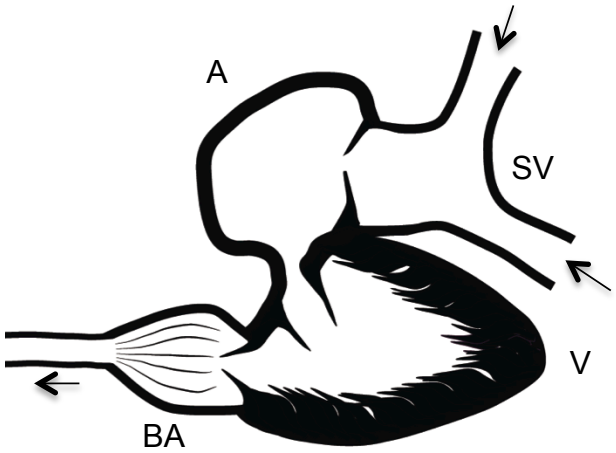

OSTEICHTHYES

Adaptado de Randal et. al., (2000)

MARCA-PASSO CARDÍACO

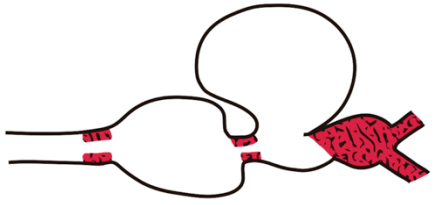

ELASMOBRÂNQUIO

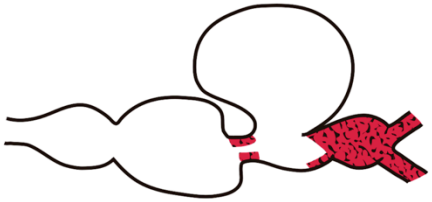

TELEÓSTEO - ENGUIA

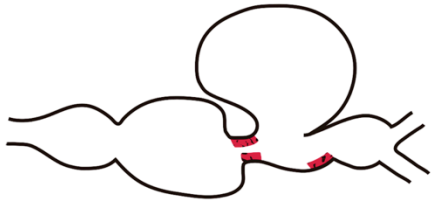

TELEÓSTEOS

Adaptado de Scheer, 1969.

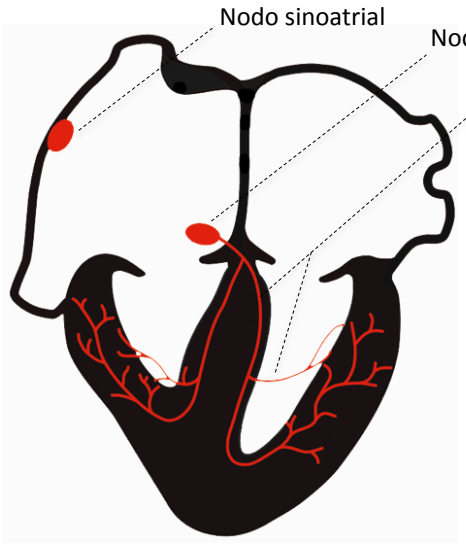

MAMÍFEROS

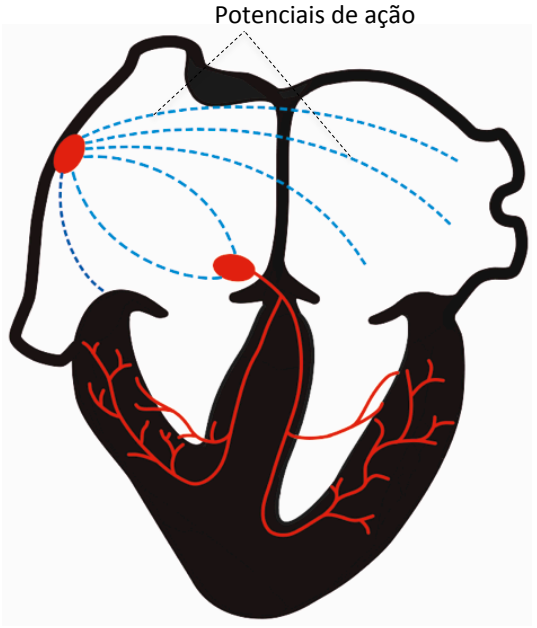

Adaptado de Randal et. all., 2000

Marca-passos são estruturas compostas por um conjunto de células responsáveis pela excitabilidade cardíaca. Os esquemas ao lado indicam a presença de marca-passos em coração de peixes cartilaginosos e ósseos, e de mamíferos (acima). Nos elasmobrânquios, o seio venoso abriga o marca-passo. Além deste,atividade marca-passo foi identificada na região átrio-ventricular e na porção proximal do cone arterioso. Em espécies de enguia, marca passos foram identificados no seio-venoso e na região átrio-ventricular. Porém, na maioria dos peixes ósseos dois marca-passos são localizados na transição sino-atrial e na átrio-ventricular. Nas aves e nos mamíferos o seio venoso, presente na fase embrionária, é incorporado ao átrio direito durante o desenvolvimento. Assim, o marca-passo - nodo *sinoatrial* - se situa no átrio direito, entre as veias pré e pós-Cava. Um segundo nódulo, o átrio-ventricular, conecta fibras que compõem o sistema de condução cardíaco. Os potenciais de ação gerados no nódulo sino-atrial excitam as células do miocárdio atrial; entre os miócitos ocorre propagação através das junções comunicantes. As fibras do sistema de condução, mais rápidas, aceleram a propagação dos potenciais para o ápice do coração, para os músculos papilares e para as paredes laterais dos ventrículos.

CÍCLO CARDÍACO

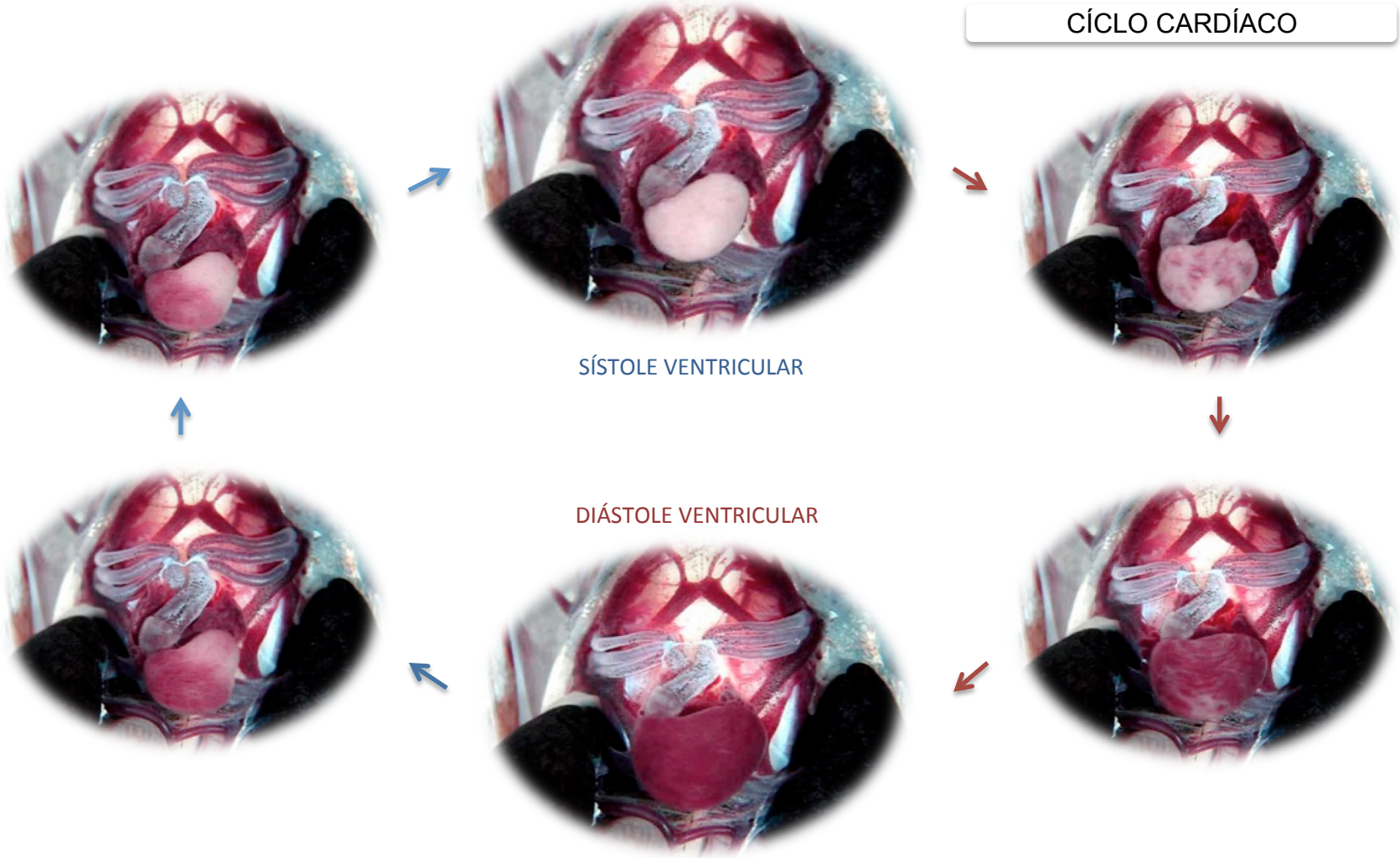

Ciclo Cardíaco – coração de anfíbio anuro
Etapas do ciclo cardíaco de *Pipa carvalhoi*. As imagens superiores mostram o início e o término da sístole ventricular, enquanto as inferiores mostram o início e o término da diástole ventricular. As imagens foram extraídas de vídeo digital, gravado a 25 quadros por segundo. O vídeo original se encontra disponível em: *http// facebook.com/lacv.unb*

Alguns parâmetros da atividade cardíaca
Volume Sistólico (VS) = volume de sangue bombeado na sístole; **Frequência Cardíaca** (FC) = número de batimentos por minuto; **Débito Cardíaco** (DC) = volume de sangue bombeado por minuto. Assim, temos que: **DC= FCxVS**. Este parâmetro varia em função da atividade física e metabólica do animal. Em climas tropicais, no verão, a FC de anfíbios varia entre 30 e 50 batimentos por minuto.

CORAÇÃO DOS ANAMNIOTAS

Com quatro câmaras ligadas em série, o coração dos peixes representa o modelo mais simples de organização deste órgão entre os vertebrados. A cada ciclo, o sangue passa pela bomba, é conduzido ao órgão respiratório e depois distribuído para todo o corpo.

Portanto, nos Chondrichthyes e Osteichthyes, o sangue retorna ao coração pelas veias cardinais, e percorre o seguinte trajeto: **seio venoso → átrio → ventrículo → cone arterioso (ou bulbo arterioso) → artéria aorta ventral → artérias branquiais aferentes → rede capilar branquial → artérias branquiais eferentes → artéria aorta dorsal → tecidos e órgãos.**

A partir do modelo acima, variações na organização morfofuncional e no número de câmaras cardíacas surgiram ao longo da evolução. Conhecemos os modelos presentes nos grupos atuais, mas sabemos pouco a respeito da circulação dos grupos extintos. Porém, podemos inferir que a evolução do sistema circulatório nos animais ocorreu em função ou de maneira concomitante ao desenvolvimento de estruturas que compõem os sistemas respiratórios.

Ainda nos peixes, além da respiração branquial, surgiram diversos modelos de respiração aérea baseados em estruturas orais, orofaríngeas e outras derivadas do tubo digestório, como a bexiga de gás; sempre acompanhadas de modificações de estruturas vasculares e, por vezes cardíacas. Alguns desses modelos são apresentados adiante.

Os anfíbios apresentam várias estruturas respiratórias além das brânquias, tais como a pele, a cavidade orofaríngea e os pulmões; estes também estão presentes em peixes dipnóicos. Nos anfíbios, um segundo átrio passa a receber sangue da via pulmonar. Assim, além do seio-venoso, os anfíbios possuem dois átrios, um ventrículo e um cone arterioso, câmara que antecede o tronco arterioso. O ventrículo apresenta trabéculas que conferem aspecto multicameral que, segundo alguns autores, auxilia a separação sanguínea nesta câmara.

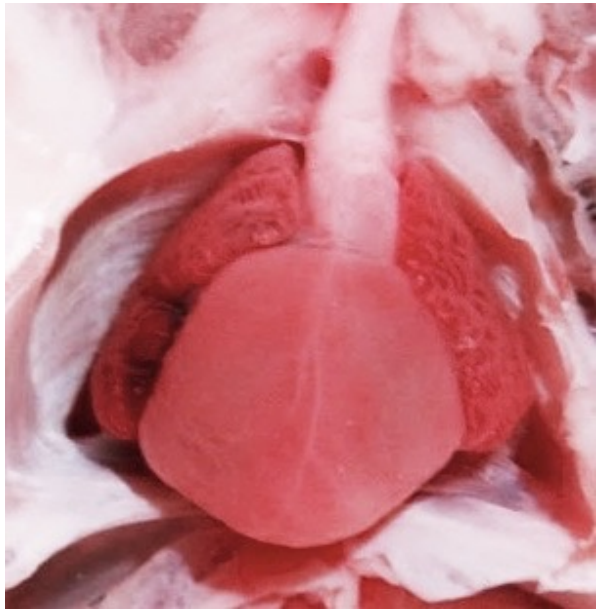

CHONDRYCHTHIES

CARDIOVASCULAR

RESPIRATÓRIO

A Classe Chondrichthyes é composta por vertebrados aquáticos que possuem esqueleto cartilaginoso, composta por tubarões, cações, raias e quimeras. Os Elasmobranchii (tubarões, cações e raias) possuem a pele recoberta por escamas placóides, apresentam de cinco a sete pares de fendas branquiais. As quimeras possuem um par de membranas operculares semelhantes aos opérculos dos peixes ósseos.

Os espécimes de elasmobrânquios utilizados no presente trabalho foram obtidos junto a pescadores ou em estabelecimentos comerciais. Todos já estavam mortos, alguns mantidos resfriados e outros congelados. Os maiores exemplares (*Mobula thurstoni)* mediram 1,20 m de envergadura, pesando cerca de 80 Kg. Os demais, em sua maioria juvenis, mediram entre 15 e 50 cm.

Algumas destas espécies são capturadas por redes de arrasto, na pesca do camarão, e são consideradas vulneráveis ou ameaçadas de extinção.



Coração

O coração dos **Elasmobranchii** apresenta quatro câmaras ligadas em série: **seio venoso → átrio → ventrículo → cone arterioso**. O sangue que retorna do corpo pelas **veias cardinais**, pobre em oxigênio, é bombeado para as **brânquias** – via **artéria aorta ventral** e **aa. branquiais aferentes**.

Das brânquias, o sangue oxigenado é conduzido pelas **aa. branquiais eferentes**, que se reúnem formando a **artéria aorta dorsal**. Esta distribui o sangue oxigenado para o corpo. As **artérias coronárias,** que irrigam o **miocárdio,** se originam a partir das artérias branquiais eferentes que drenam o 1º par de brânquias. O tamanho do cone arterioso varia entre as espécies, sendo maior nas raias.

Brânquias

As brânquias são estruturas respiratórias altamente irrigadas, que se localizam entre a cavidade oral e as fendas branquiais.

O trajeto unidirecional da água é: boca → câmara oral → faringe → fendas faríngeas → câmaras branquiais → fendas branquiais.

Espécies bentônicas como raias e cações-anjo possuem uma fenda faríngea modificada, localizada dorsalmente. Essa estrutura, denominada espiráculo, é provida de válvulas, e tem importante papel na captação da água, especialmente quando esses animais se apoiam no substrato.

Potamotrygon motoro - vista dorsal de embrião (esquerda) e vistas dorsal e ventral de fêmea adulta.

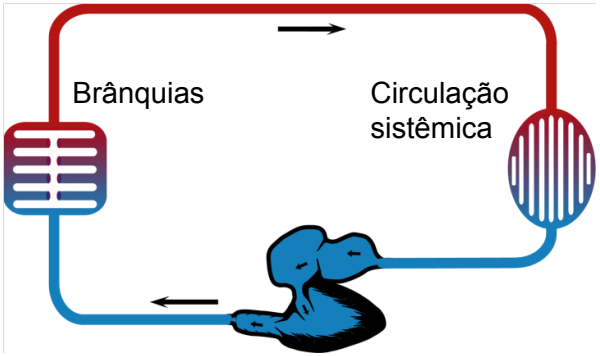

Circulação em Chondrichthyes

Nos peixes cartilaginosos, o sangue percorre um circuito unidirecional. A partir do coração, o sangue pobre em oxigênio é bombeado para as brânquias e, em seguida, distribuído para o corpo. O retorno venoso se dá pelas veias cardinais, que se conectam ao seio-venoso. No feto da mesma espécie, podemos localizar diversas estruturas como olhos, espiráculos e as câmaras branquiais.

Ventralmente se evidenciam os sacos olfatórios, boca, câmaras branquiais, cavidades pericárdica e peritoneal e cloaca.

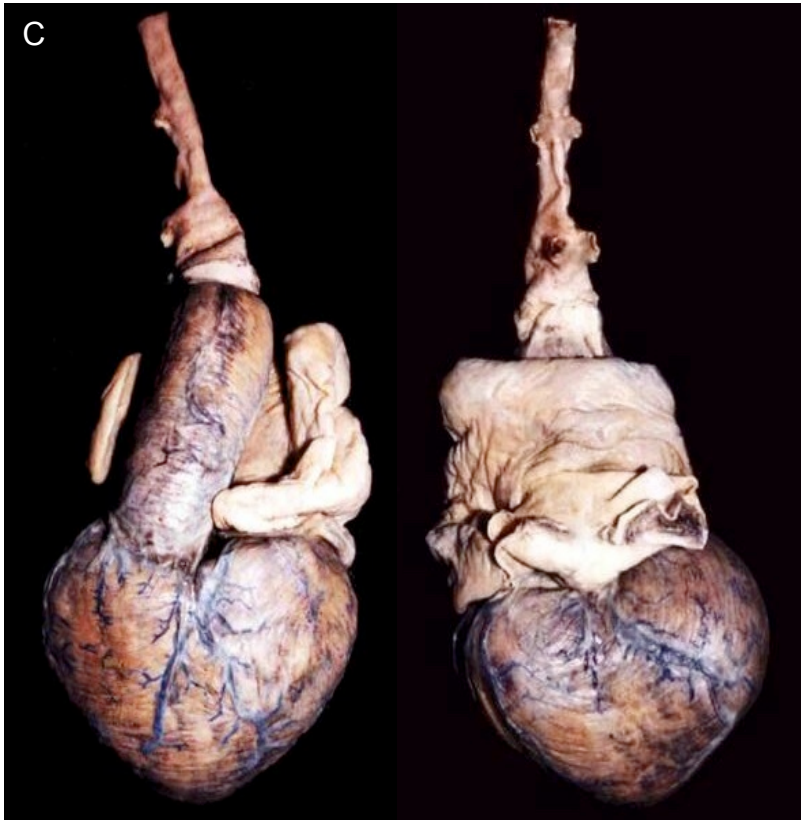

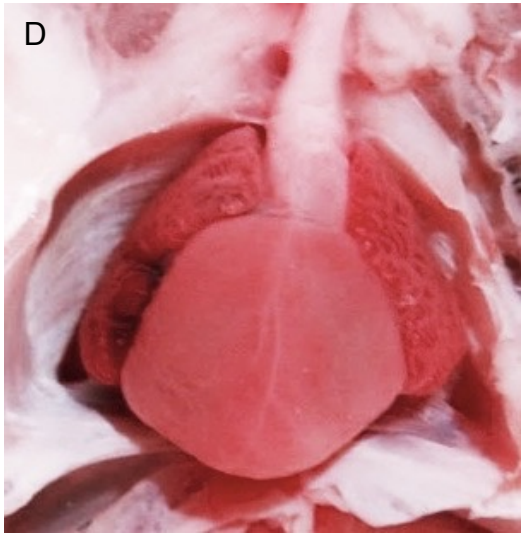

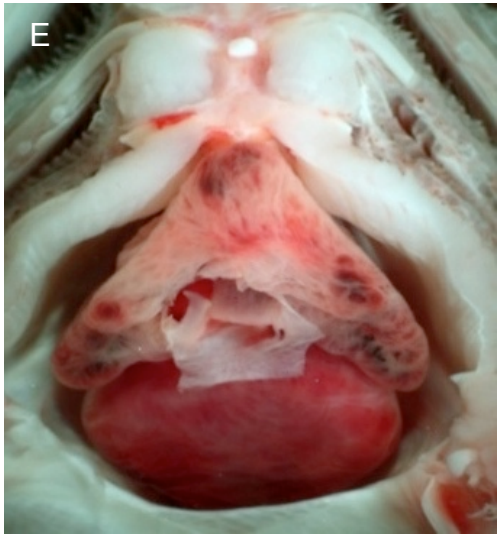

A. Vista ventral de embrião de *Potamotrygon motoro*, evidenciando a cavidade pericárdica (B).

C. Vistas ventral e dorsal de coração de *Mobula thurstoni.*

D. Vista dorsal do coração de caçã o-frango – *Rhizoprionodon lalandei.* Em vista posterior (dorsal) após remoção do seio-venoso (E) e do átrio (F).

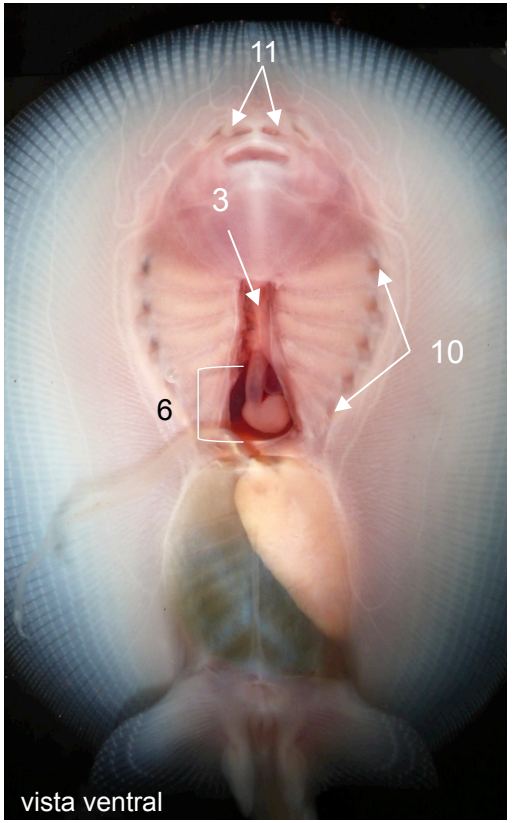

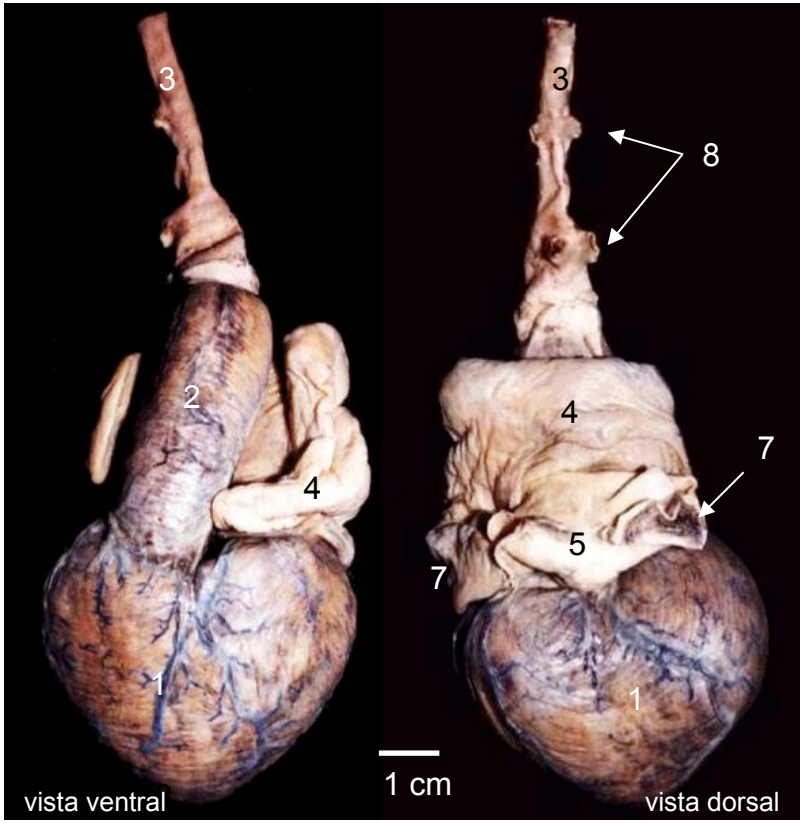

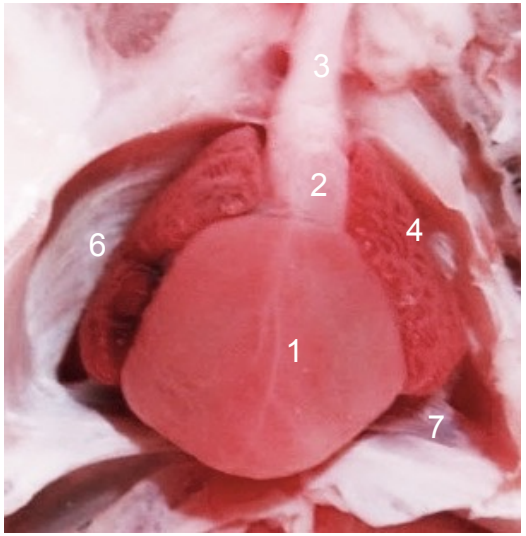

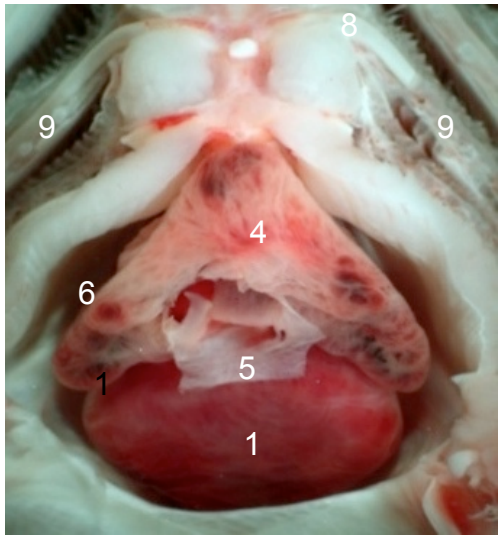

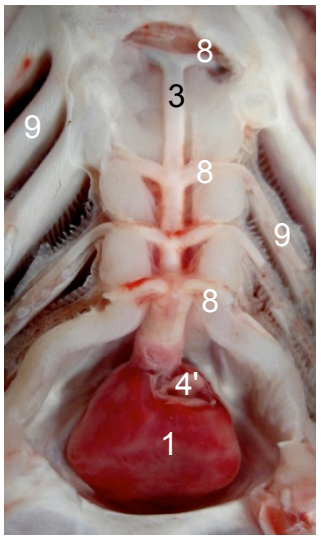

1. ventrículo
2. cone arterioso
3. a. aorta ventral
4. átrio e válvula atrioventricular (4')
5. seio venoso
6. cavidade pericárdica
7. vv. cardinais
8. aa. branquiais aferentes
9. arcos branquiais
10. fendas branquiais
11. sacos olfatórios

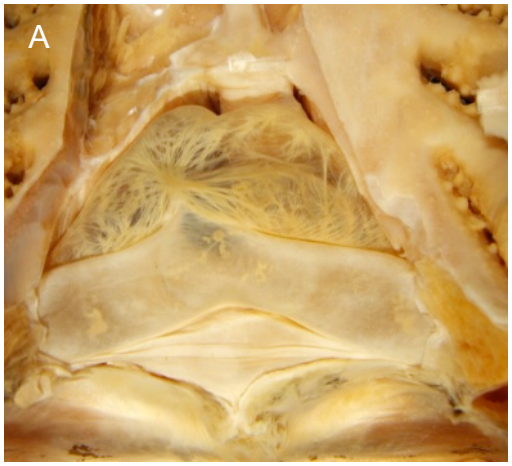

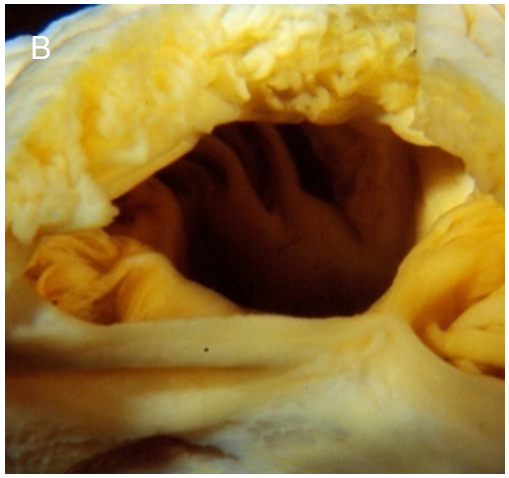

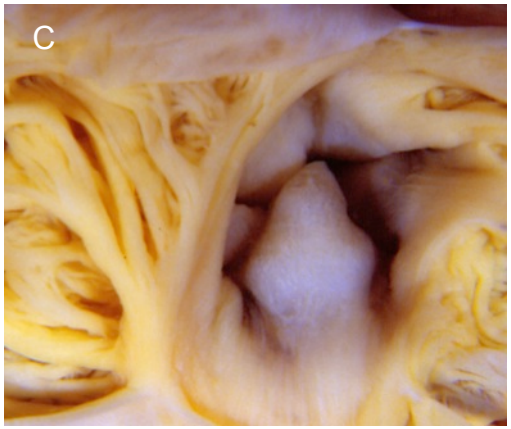

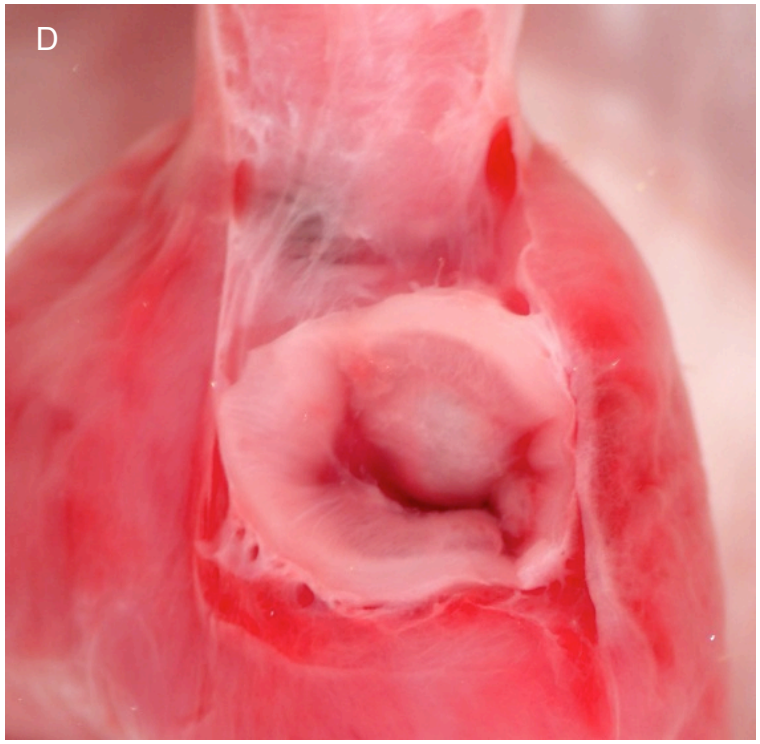

Câmaras e Válvulas Cardíacas

A. Vista dorsal da cavidade pericárdica de *Rhinobatos* sp. evidenciando as veias cardinais, seio venoso e átrio.
B e C. Seio venoso, cavidade atrial e válvula sinoatrial de *Mobula thurstoni,* com detalhe do miocárdio atrial e da válvula atrioventricular.
D e F. Vista anterior do coração de *Rhizoprionodon lalandei* após remoção do átrio (D) e vista interna do coração (E) evidenciando a válvula átrio-ventricular, miocárdio ventricular e válvulas do cone arterioso (F).

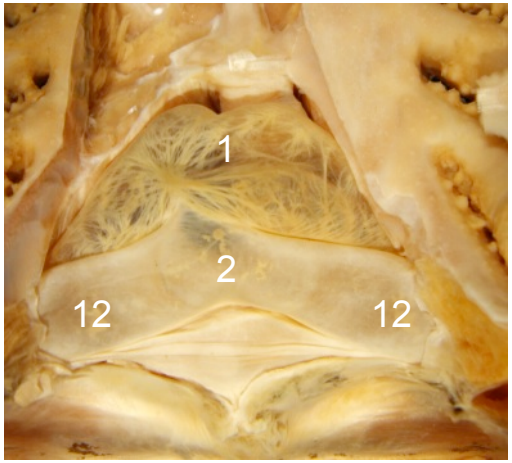

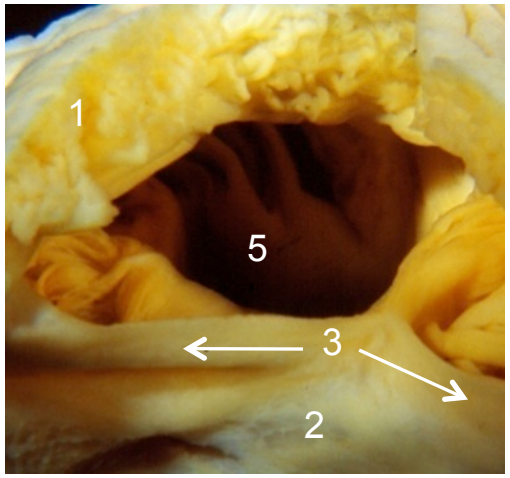

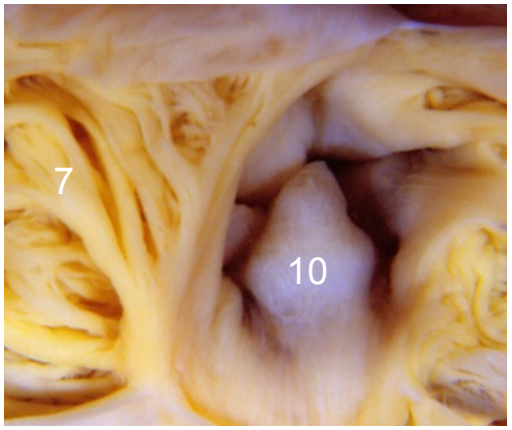

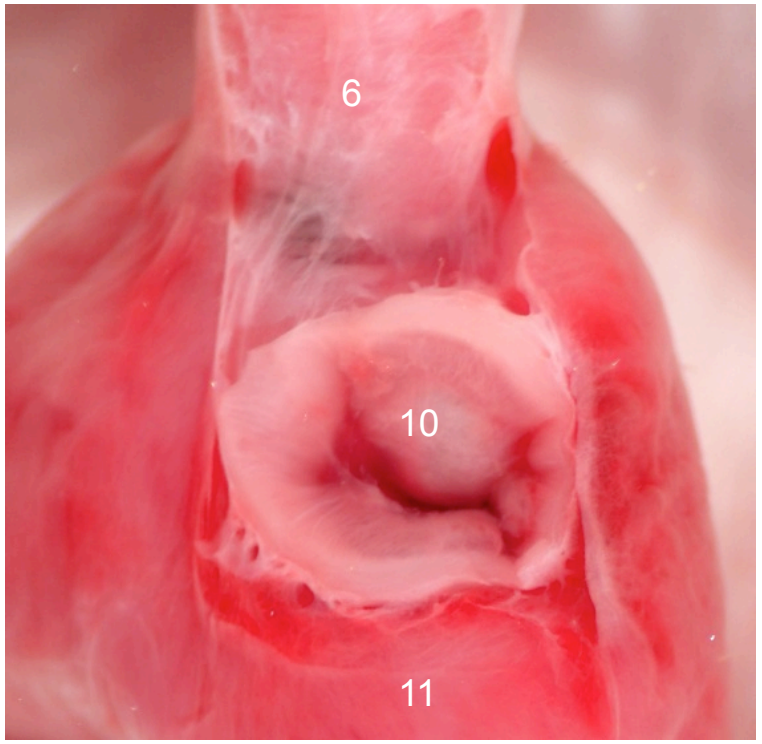

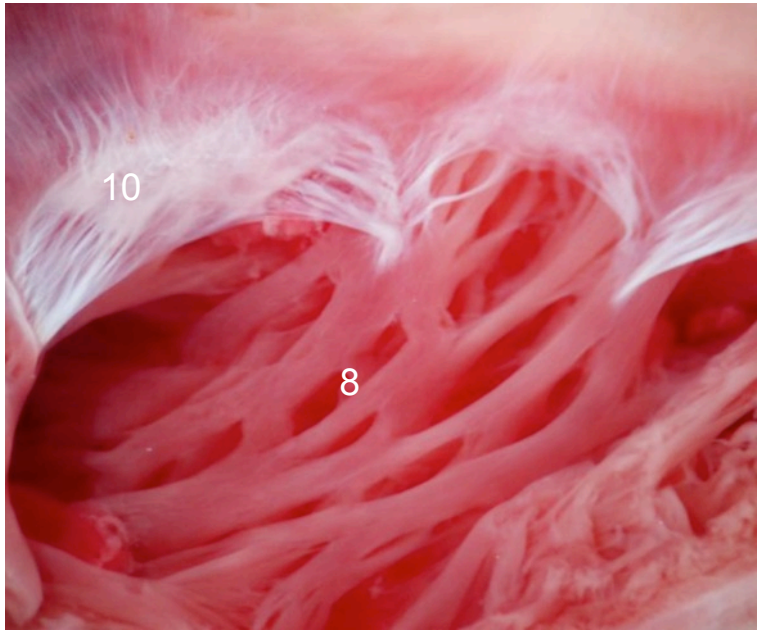

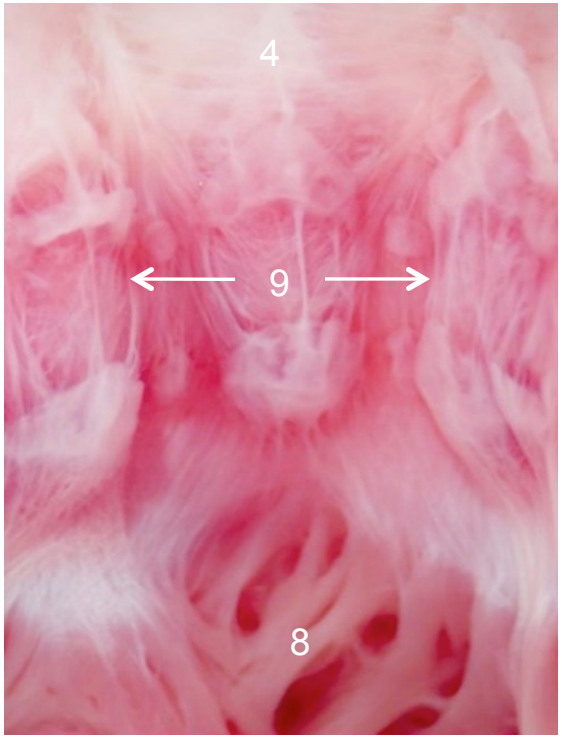

Câmaras e Válvulas Cardíacas

1. átrio
2. seio venoso
3. válvula sino-atrial
4. aorta ventral
5. cavidade atrial
6. cone arterioso
7. Trabéculas - miocárdio atrial
8. Trabéculas - miocárdio ventricular
9. válvula do cone arterial
10. válvula átrio-ventricular
11. ventrículo
12. vv. cardinais

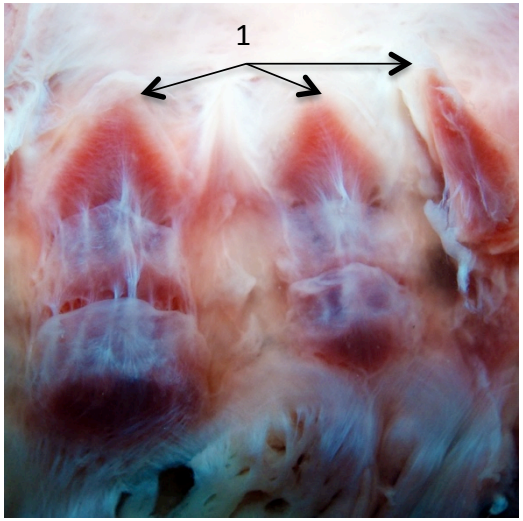

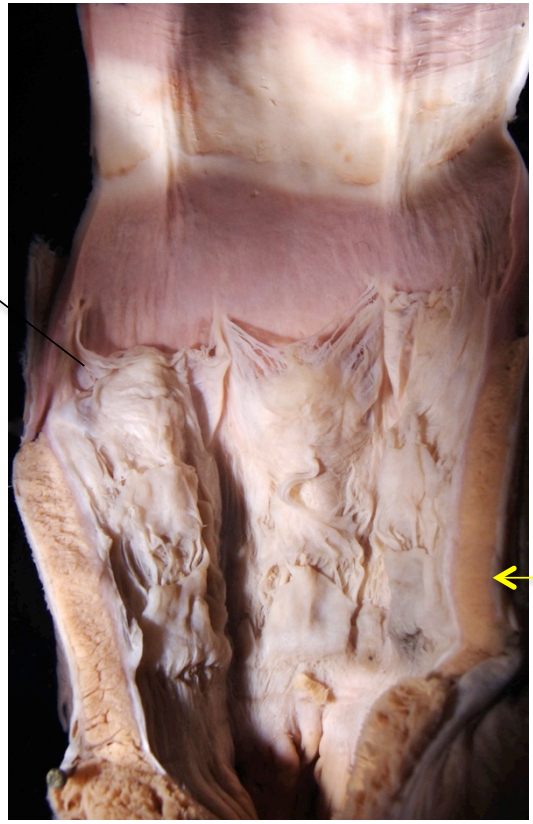

Válvulas do Cone Arterioso

No coração dos elasmobrânquios, as válvulas do cone arterioso são múltiplas e do tipo semilunar, sustentadas por cordoalhas fibrosas. Válvulas semilunares situadas na extremidade distal do cone (1), geralmente maiores que as demais, impedem o refluxo sanguíneo durante a diástole. À direita, secção longitudinal da artéria aorta ventral, permitindo a visualização dos óstios das artérias branquiais aferentes.

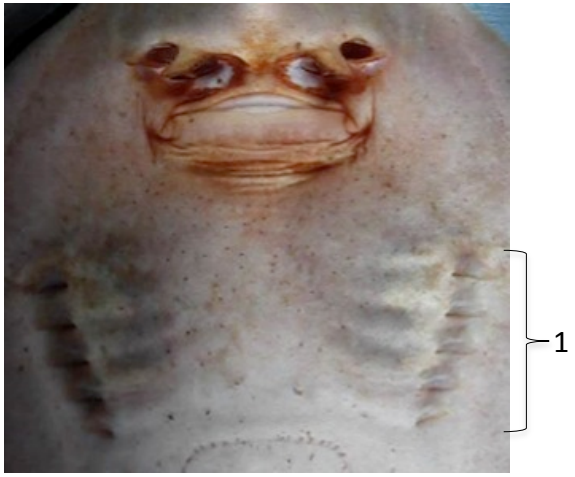

Arcos, câmaras e fendas branquiais
Em A, maxila, mandíbula e cavidade orofaríngea de cação-martelo – *Sphyrna levini*. A língua é ampla, porém com pouca mobilidade.
A maioria dos elasmobrânquios possui cinco pares de arcos branquiais sobre os quais se apoiam as brânquias. A água que entra pela boca, passa pelas câmaras branquiais e sai pelas fendas.
Nos tubarões as aberturas das câmaras branquiais são dispostas lateralmente.

Em espécies com o corpo achatado dorsoventralmente, como *Squatina* sp (B) e na maioria das raias, as fendas branquiais (1) se abrem ventralmente. Nestas, o espiráculo (2) pemite que permaneçam parados em fundos arenosos ou lodosos, captando água sem conduzir material do substrato para as brânquias.

Quimera - Hydrolagus matallanasi

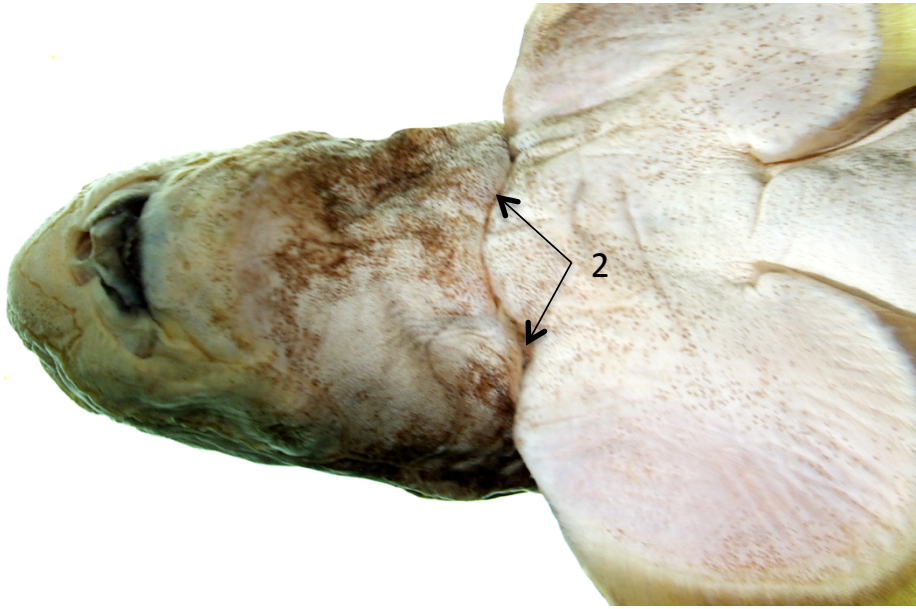

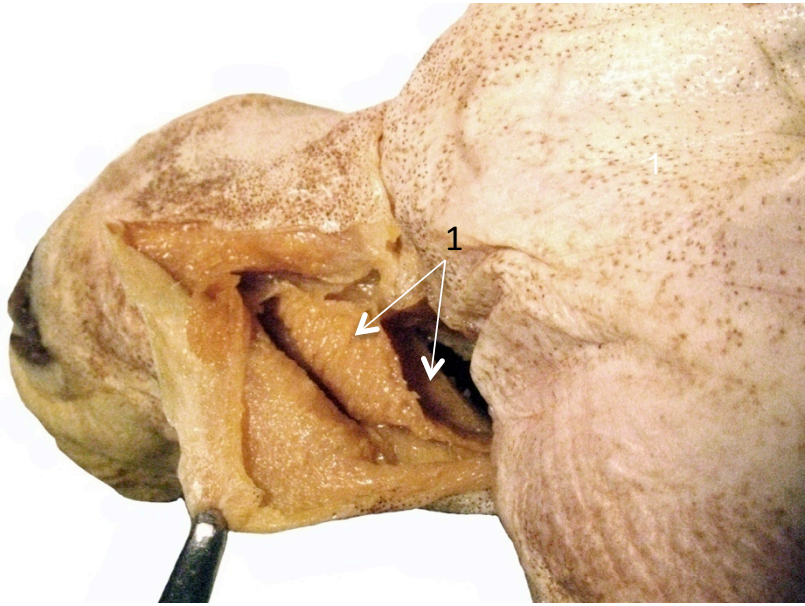

Arcos, câmaras e fendas branquiais

Nas quimeras – Holocephalii, os arcos branquiais são reduzidos a 4 pares. As brânquias (1) se situam lateral e posteriormente à cavidade orofaríngea, formando um par de câmaras que são recobertas por pele, em uma estrutura semelhante a opérculos (2).

Exemplar cedido pelo Prof. Dr. Otto Gadig – UNESP – São Vicente - SP

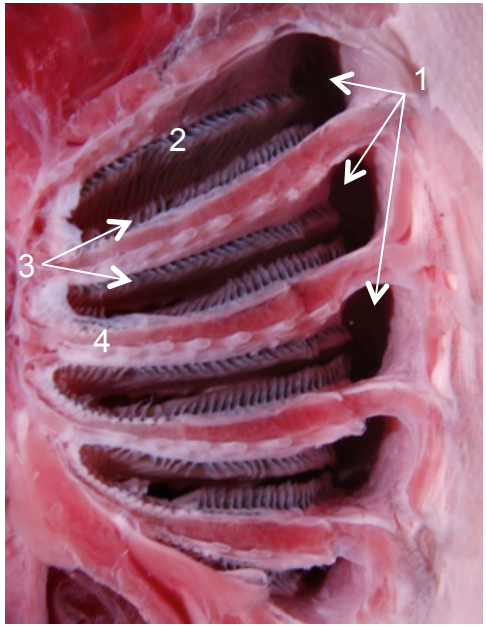

Brânquias

As câmaras branquiais da raia *Potamotrygon motoro* se abrem externamente através de cinco pares de fendas branquiais.

Os filamentos branquiais, também denominados lamelas primárias, suportam os vasos sanguíneos e as lamelas secundárias, estruturas delicadas que se projetam lateralmente, e abrigam os capilares sanguíneos (cação-martelo – *Sphyrna* sp.).

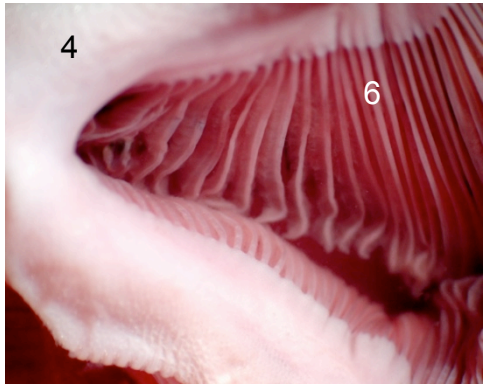

1. câmaras branquiais
2. hemibrânquia
3. holobrânquia
4. arco branquial
5. filamentos branquiais
6. lamelas branquiais



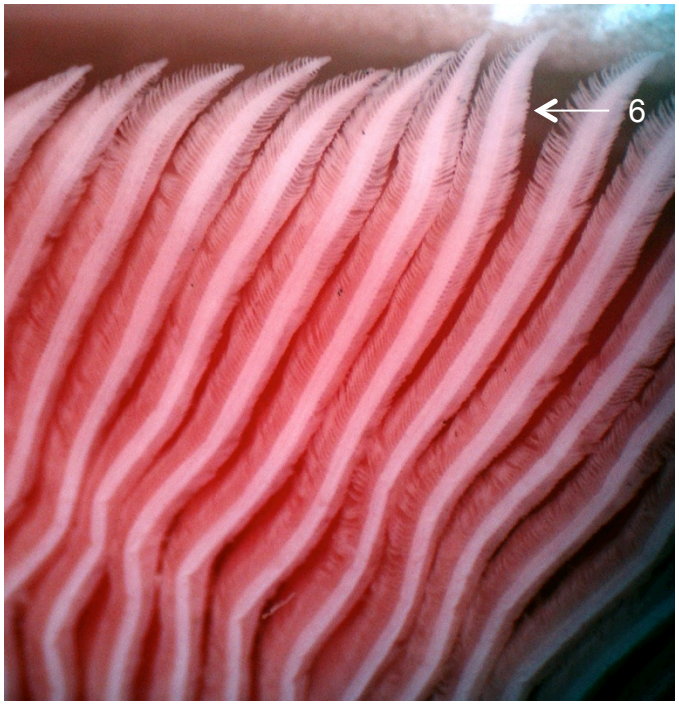

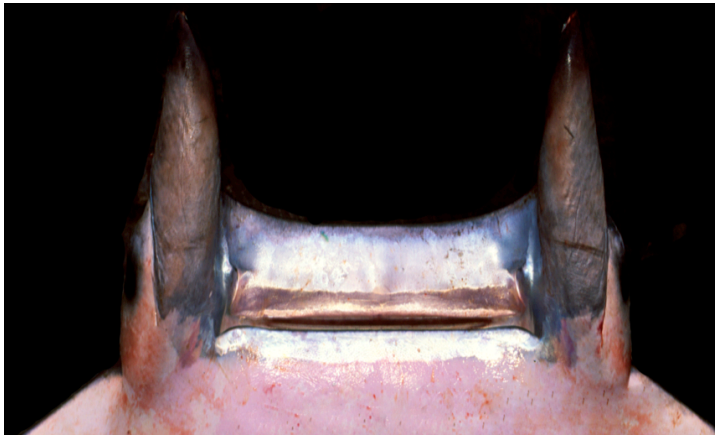



Ratros branquiais

Vista ventral da cabeça e vista interna da cavidade oral de *Mobula thurstoni*, com detalhe do aparelho filtrador recobrindo os filamentos branquiais.

Em espécies filtradoras, como *Mobula thurstoni* e outras espécies oceânicas, os arcos branquiais apresentam projeções em direção à cavidade orofaríngea, que compõem o aparato filtrador. Essas estruturas cartilagíneas , os rastros branquiais, formam uma espécie de rede por onde a água passa e é filtrada antes de chegar às brânquias.
O espaço livre entre os rastros branquiais é de cerca de 1,5 mm.

TELEOSTEI

CARDIOVASCULAR

RESPIRATÓRIO

O sistema cardiovascular e o coração dos **Teleostei** têm organização geral semelhante aos dos **Chondrichthyes**. Nos peixes ósseos, no entanto, no lugar do cone arterioso, encontramos um **bulbo arterioso,** uma câmara com parede formada por tecido elástico, organizado internamente com pregas longitudinais.

Como ilustra o esquema ao lado, o sangue pobre em oxigênio (azul) é bombeado pelo ventrículo e bulbo arterioso até as brânquias, de onde segue, agora rico em oxigênio (vermelho), para todo o corpo.

Abaixo, vista ventral do coração e da cavidade pericárdica de teleósteo (acima) e vista interna do bulbo arterioso

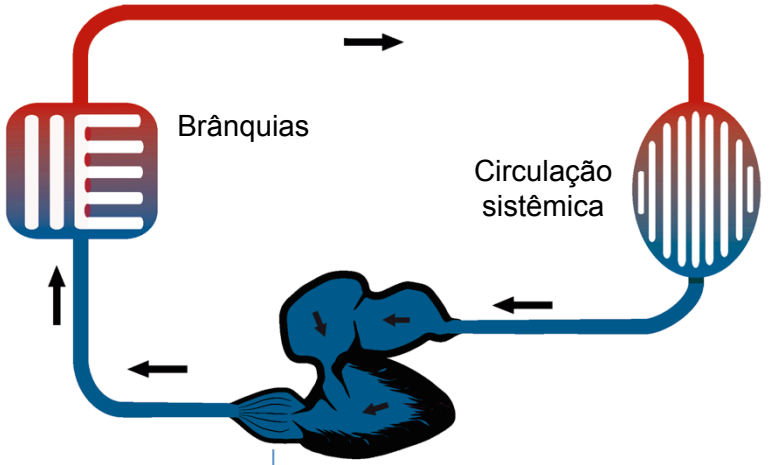

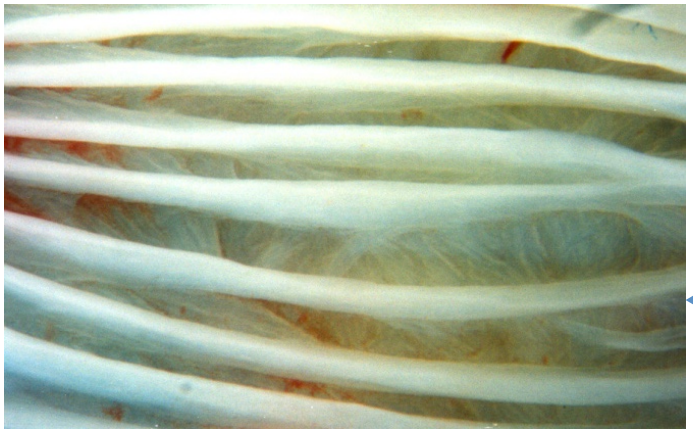

Adaptado de Johansen, 1968

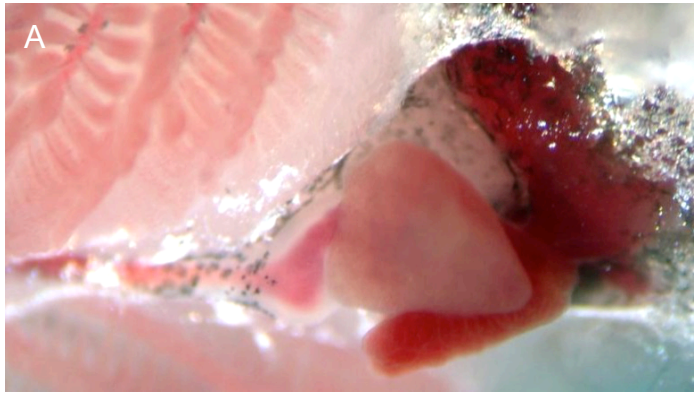

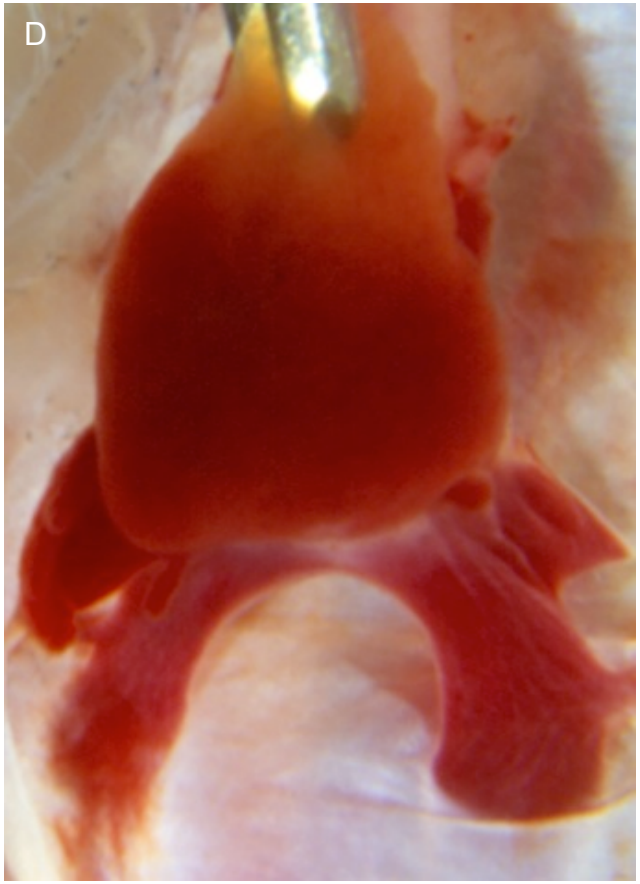

Vista ventral de coração de teleósteos.

As dimensões e o formato do seio-venoso, dos átrios e do bulbo arterioso são variáveis entre diferentes espécies de Teleósteos.
Ao erguermos o coração (D) a partir do ápice do ventrículo, podemos observar as **veias cardinais posteriores** que se unem para formar o **seio venoso**, estrutura que abriga o marca-passo cardíaco e se comunica com o **átrio**.

Rivulus sp. (A)
Gymnotus sp – sarapó (B)
Synbranchus marmoratus – muçum (C e D).

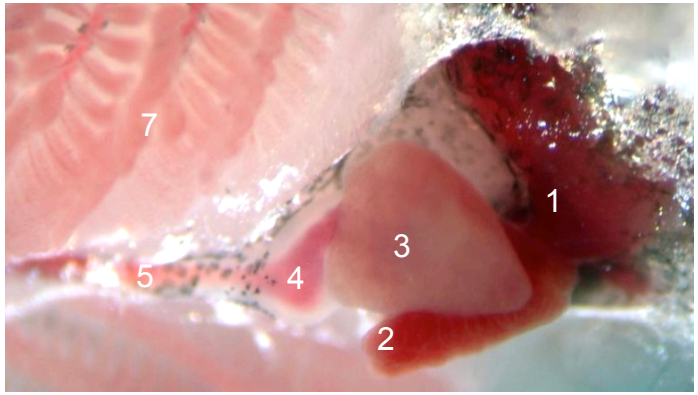

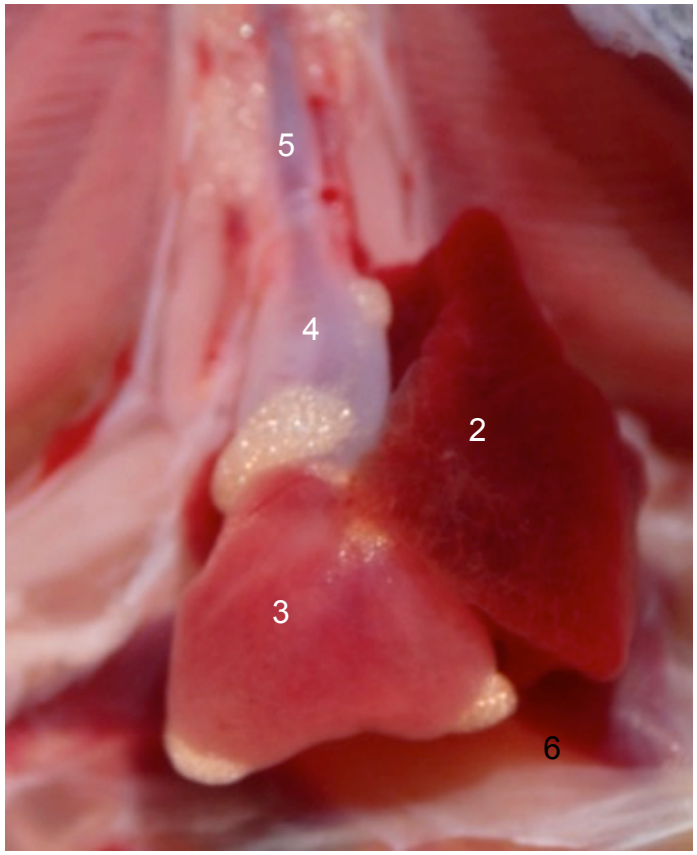

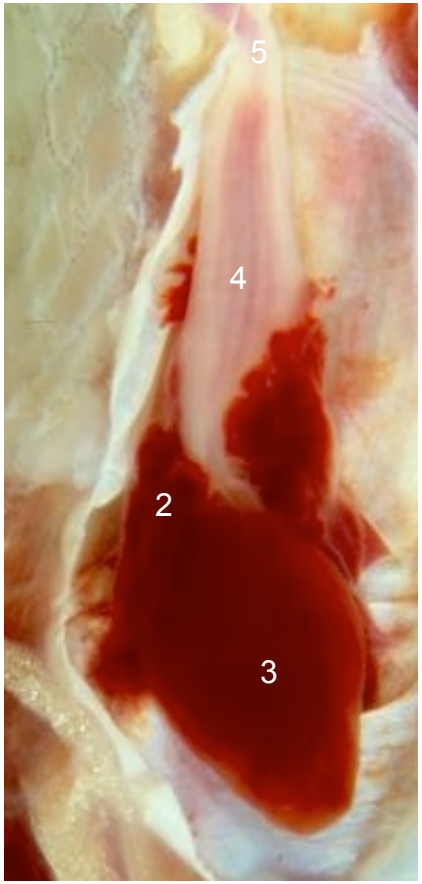

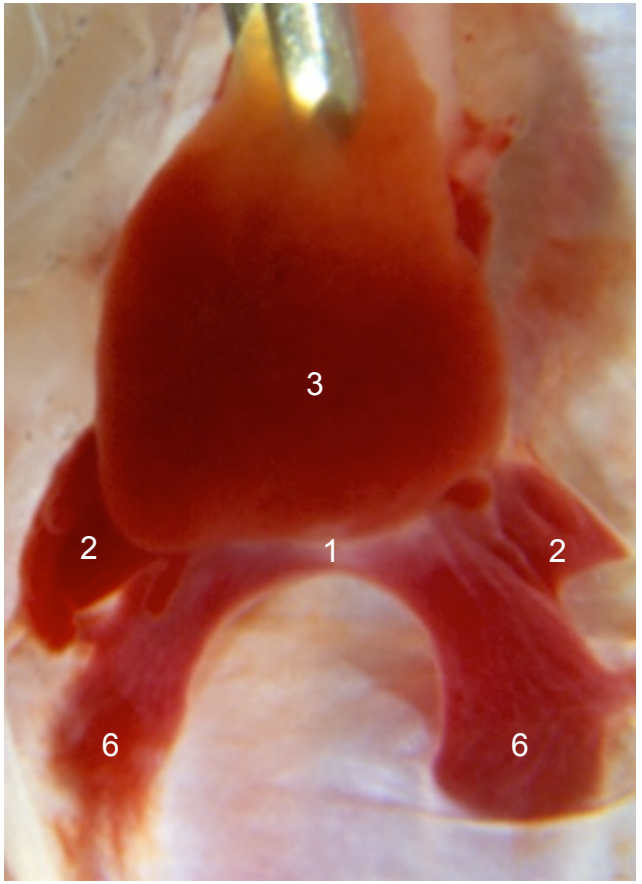

1. seio venoso
2. átrio
3. ventrículo
4. bulbo arterioso
5. artéria aorta ventral
6. v. cardinal
7. arcos branquiais

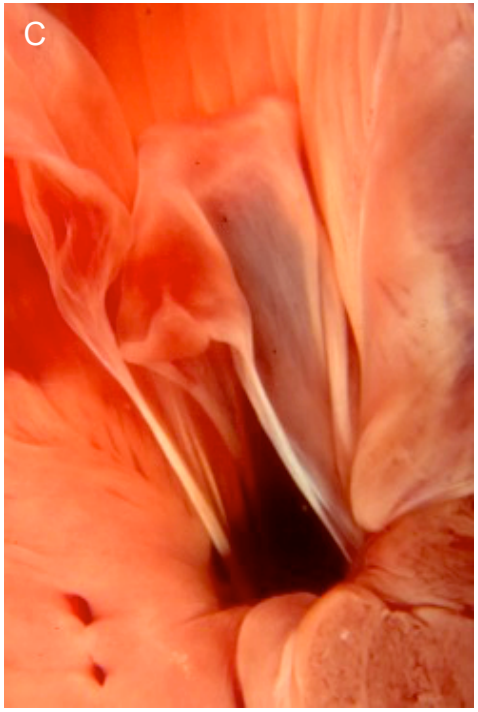

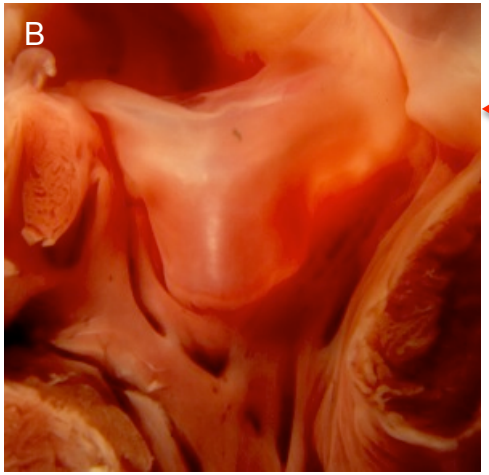

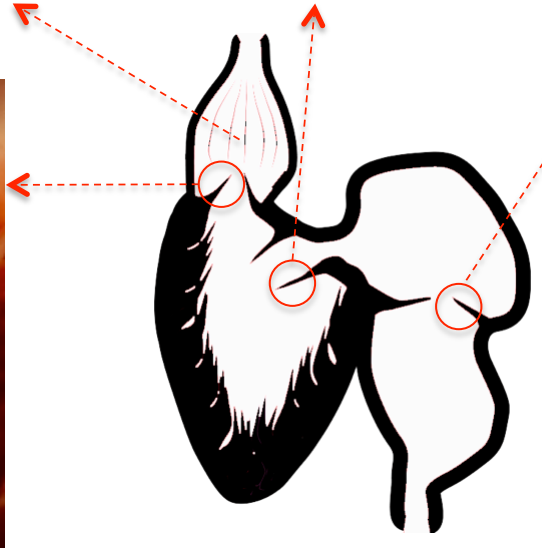

Válvulas cardíacas de Teleósteos
Vista interna do coração de atum – *Thunnus* sp.

A . bulbo arterioso
B. válvula semilunar ventrículo-bulbar.
C. válvula átrio-ventricular.
D. válvula sino-atrial.

Brânquias

Os peixes ósseos possuem 4 pares de arcos branquiais localizados em duas câmaras branquiais. Situadas lateralmente à cavidade orofaríngea, as câmaras são recobertas por estruturas ósseas e musculares que compõem o **opérculo**.
Movimentos coordenados entre a boca e o opérculo movem a água através das brânquias.

Os arcos são constituídos pela barra branquial, que sustenta os rastros e os filamentos branquiais. Os rastros protegem as brânquias de contato com objetos sólidos ou presas. Em peixes como as cavalinhas *Scomber* sp., os rastros são adaptados para promover a filtração da água, para obtenção de alimento.

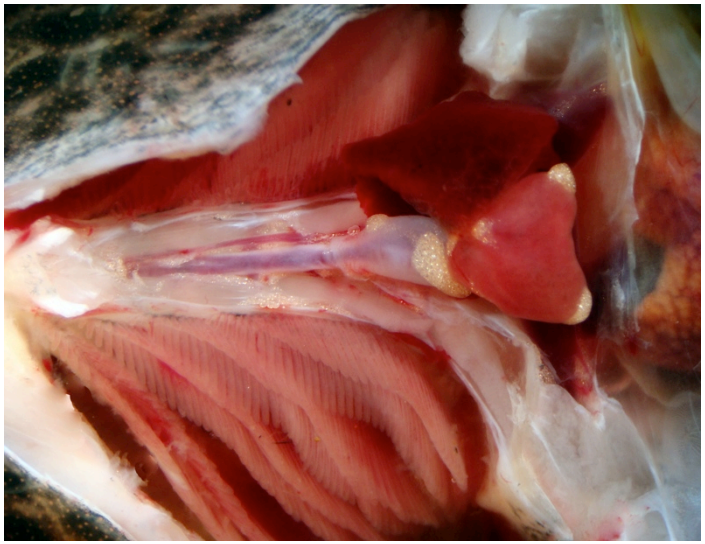



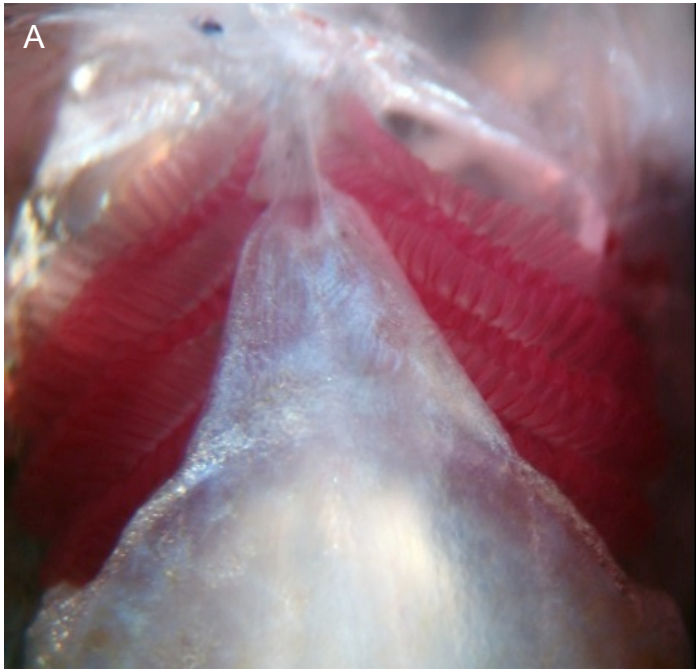

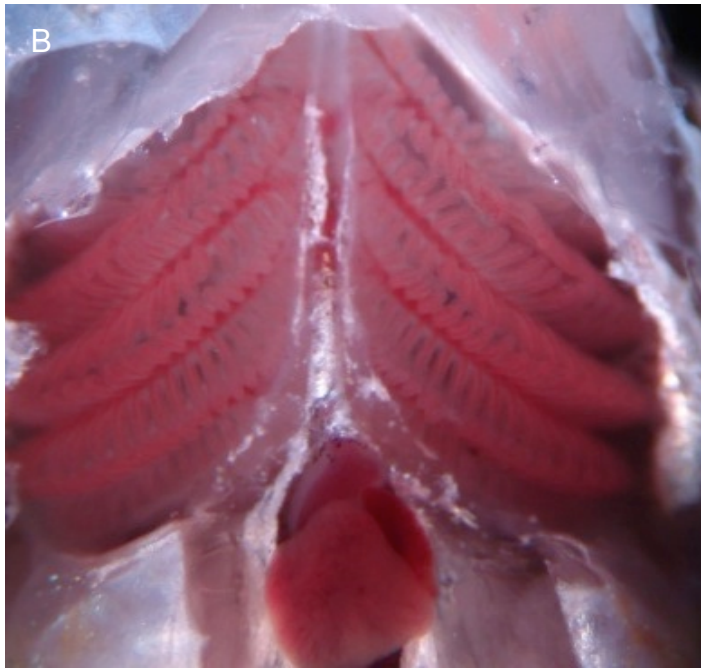

Vista ventral da câmara branquial de peixe ósseo (*Rivulus pictus*) após afastamento lateral dos opérculos (A).

Os arcos branquiais e o coração são visualizados após a remoção dos opérculos e abertura da cavidade pericárdica (B).

Arcos branquiais de *Hypophthalmichthys molitrix* – carpa-prateada (C e D).

Filamentos branquiais (1) e lamelas branquiais (2).





Respiração aérea em Dipnoi e Actinopterigii

Diversas espécies de peixes ósseos apresentam mecanismos e estruturas adaptadas à respiração aérea, sem abrir mão das estruturas branquiais.
Algumas resistem horas ou dias em poças de lama, onde outras espécies perecem devido a estiagem. Na água, espécies como o pirarucu e o poraquê chegam a captar cerca de 80% do oxigênio de que necessitam por meio dos órgãos de respiração aérea.
Os peixes dipnóicos, com duas respirações, evoluíram para um modo de vida anfíbia, desenvolvendo pulmões capazes de suprir a necessidade de oxigênio de seus organismos. Mesmo sem pulmões, espécies como o poraquê, *Electrophorus electricus* e o sarapó, *Gymnotus* spp, utilizam o epitélio oral modificado, adaptado para a respiração aérea. Em todos os casos acima, a respiração aérea é obrigatória. Outros, como o muçum, passam mais tempo respirando na água, por meio de brânquias. Porém, possuem epitélio da cavidade oral muito vascularizado, o que permite extrair oxigênio do ar, quando necessário. Nesse caso, a respiração aérea é facultativa.

Bexigas de gás

As bexigas de gás são formadas a partir de uma evaginação do tubo digestório de Osteichthyes, também conhecido como divertículo esofágico. Em algumas espécies, a conexão entre o esôfago e a bexiga é mantida – condição designada fisóstoma. Nas espécies que perderam essa conexão, a bexiga é denominada fisóclista.

Essas estruturas acumulam gases como oxigênio, gás carbônico e nitrogênio.

Além de atuar na flutuabilidade dos peixes em geral, as bexigas de gás participam de processos respiratórios de algumas espécies, atuando como órgão respiratório acessório. Peixes de hábitos bentônicos ou abissais, como os linguados, não possuem bexiga de gás.

Bexiga de gás isolada de peixe-cachorra – *Hydrolycus scomberoides*
Preparação e fotografia: Fabiano Campos Lima

Fisóstoma

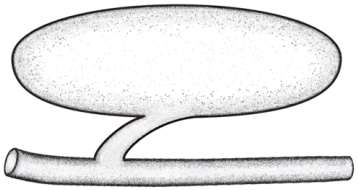

esôfago

Fisóclista

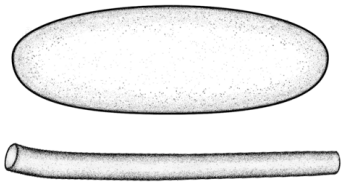

esôfago

Adaptado de Randall et al., 1981

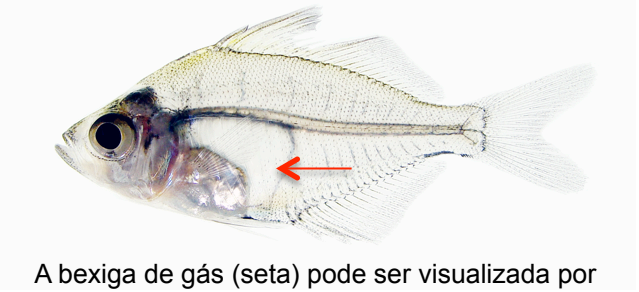

A bexiga de gás (seta) pode ser visualizada por transparência em espécies de pequeno porte.

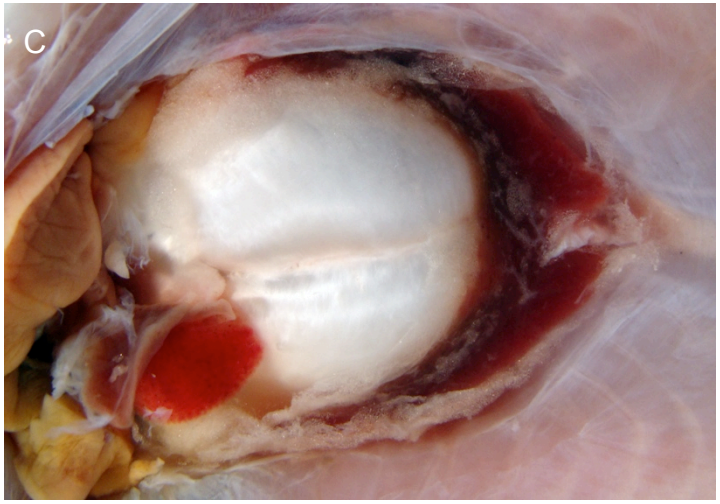

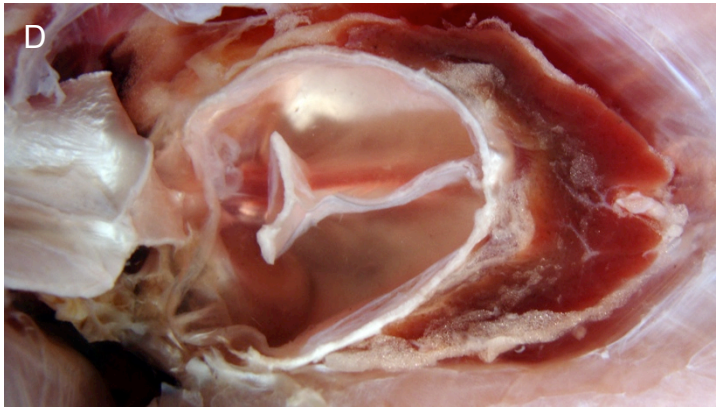

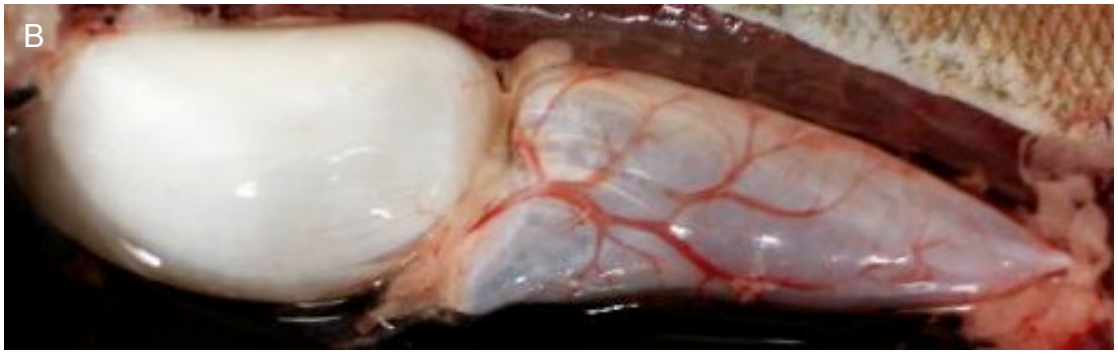

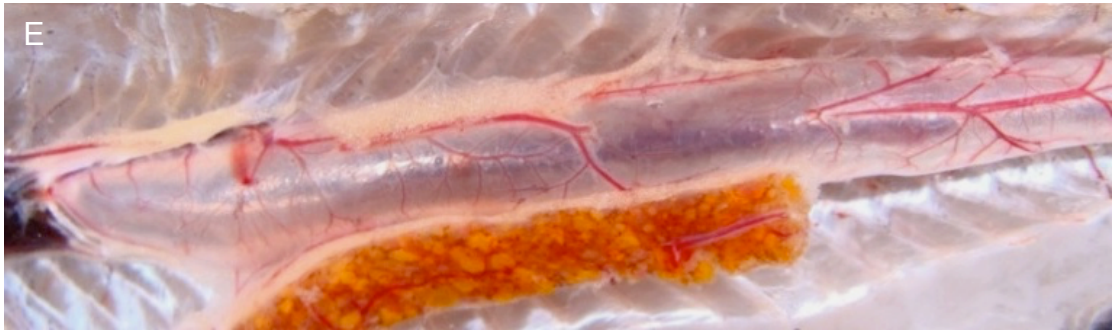

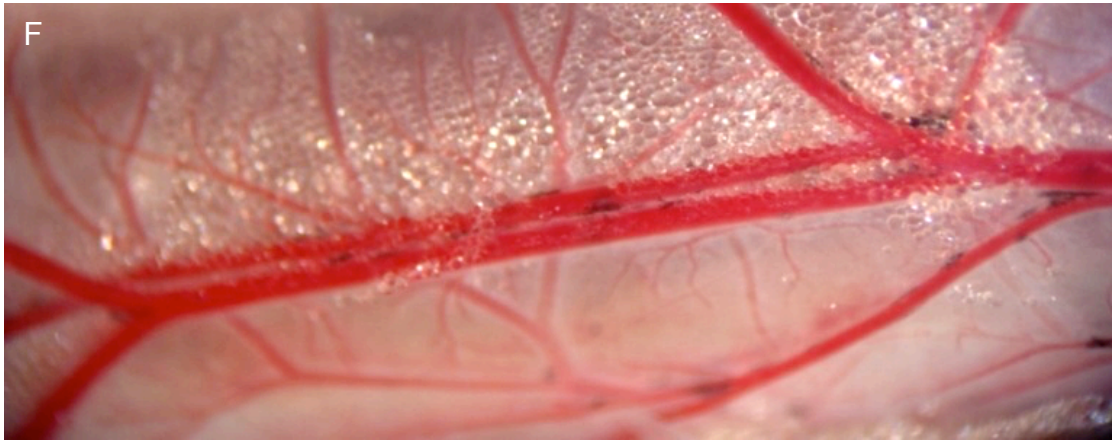

Bexigas de gás podem ser uni- ou bicamerais. Na carpa-prateada – *Hypophthalmichthys molitrix* é dividida em câmaras anterior e posterior (A – B). Em bagres, as câmaras são pareadas (C e D).

No sarapó – *Gymnotus* sp. – a bexiga de gás é unicameral e apresenta intenso aporte circulatório e considerável acúmulo de tecido adiposo (E – F).

A – C. Linguado marinho – *Trinectes microphthalmus*, com detalhe da cabeça e vista lateral da câmara branquial após a remoção do opérculo e cavidade abdominal dissecada.

No exemplar diafanizado e corado com azul de alcian e alizarina, é possível verificar a ausência da bexiga de gás (D).

E. Linguado de água-doce – *Achirus* sp. – O lado direito do peixe fica voltado para a superfície e o esquerdo para o fundo.



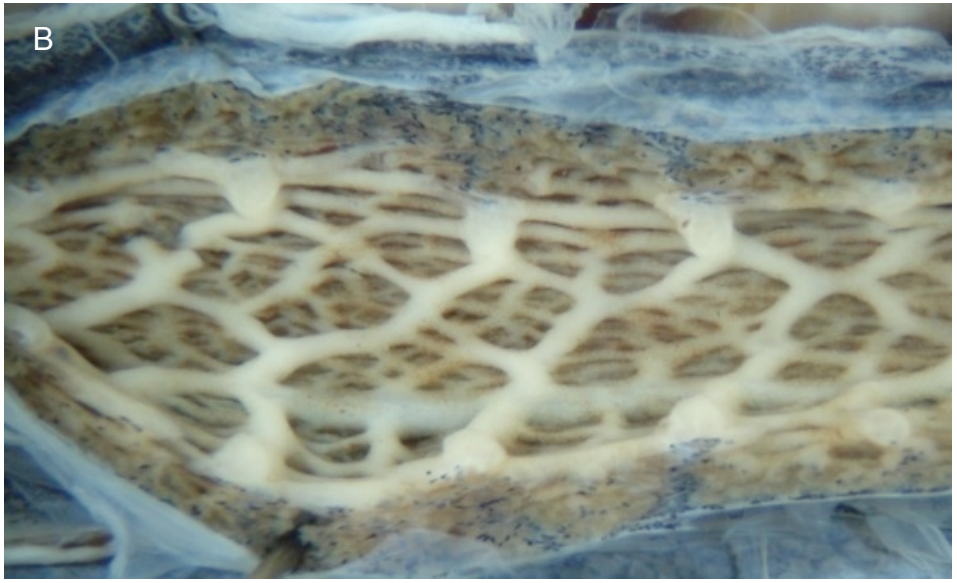

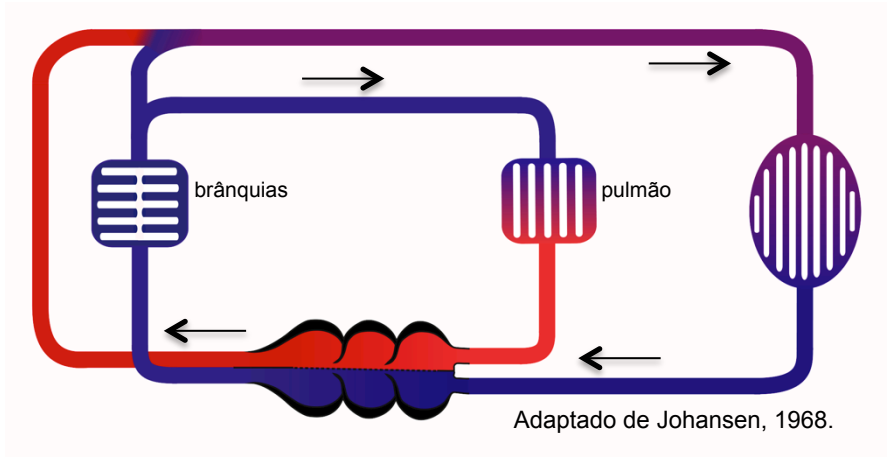

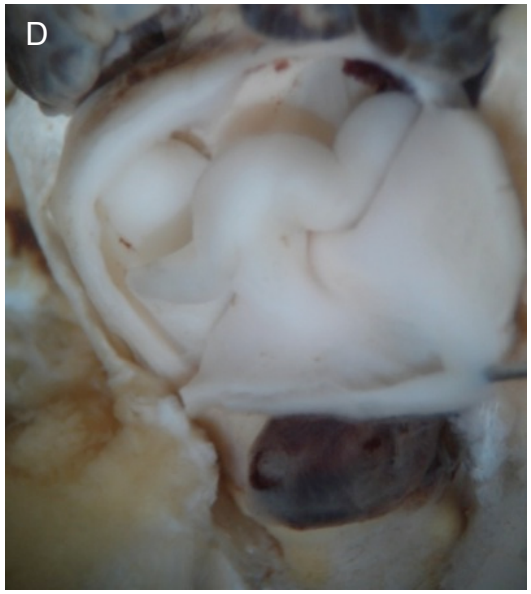

Na **pirambóia** – *Lepidosiren paradoxa* (A), *a* respiração aérea é obrigatória. O pulmão é unicameral e trabecular, semelhante ao encontrado em anfíbios anuros (B – C), e se conecta à porção cranial do esôfago.

No coração, o sangue não oxigenado é separado do oxigenado por um septo ventricular e uma válvula situada no bulbo arterioso (D).

LACV – UnB • TELEOSTEI
RESPIRAÇÃO AÉREA EM PIRARUCU

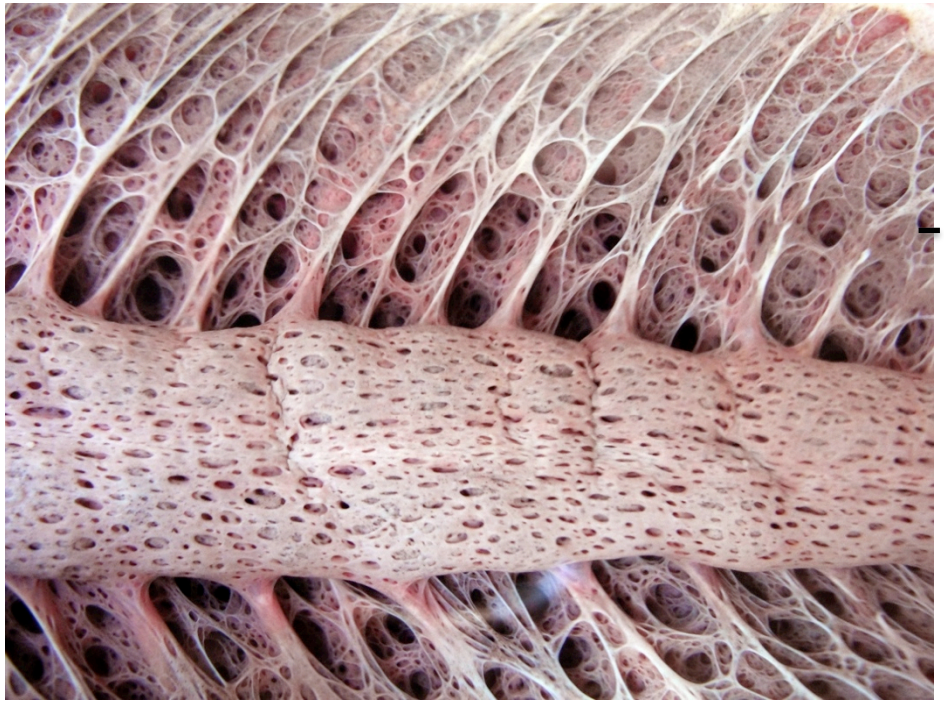

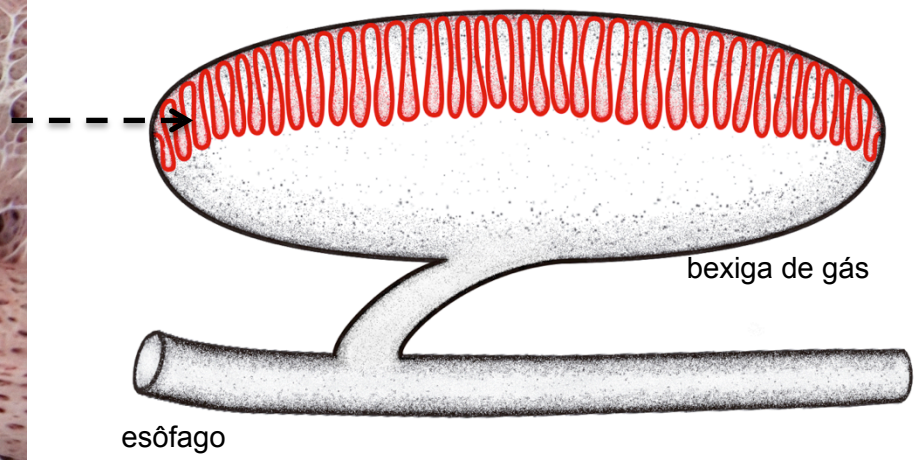

Adaptado de Randal et al., 1981

O Pirarucu – *Arapaima gigas* – é um peixe de respiração aérea obrigatória. A estrutura, semelhante a um pulmão, apresenta organização trabecular multicameral, ocupando toda a extensão dorsal da bexiga de gás.

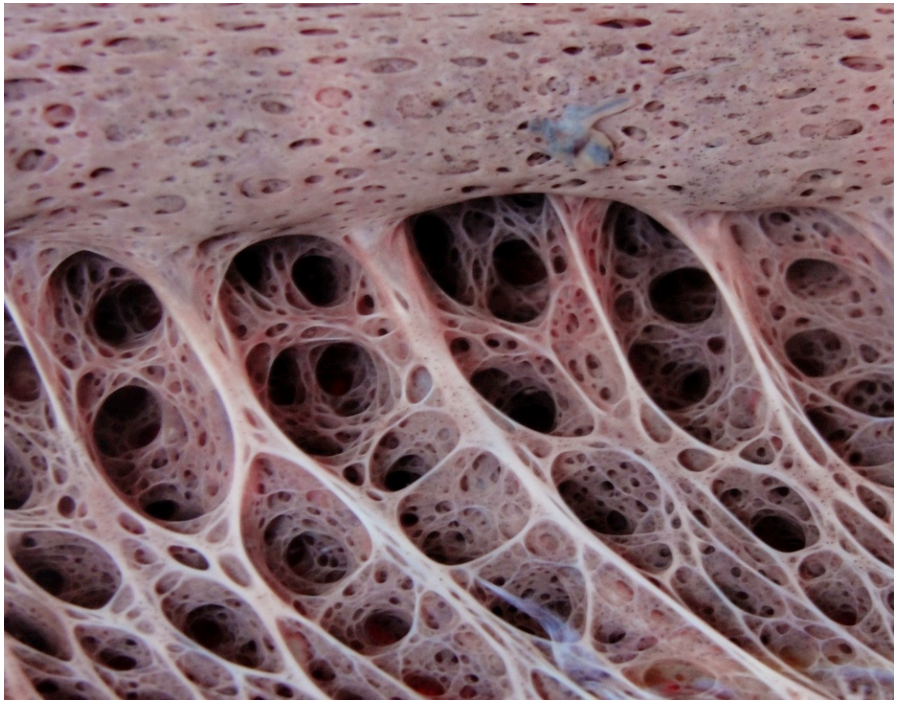

Vista do órgão respiratório contido no interior da bexiga de gás de pirarucu .

Preparação e fotografia: Fabiano Campos Lima

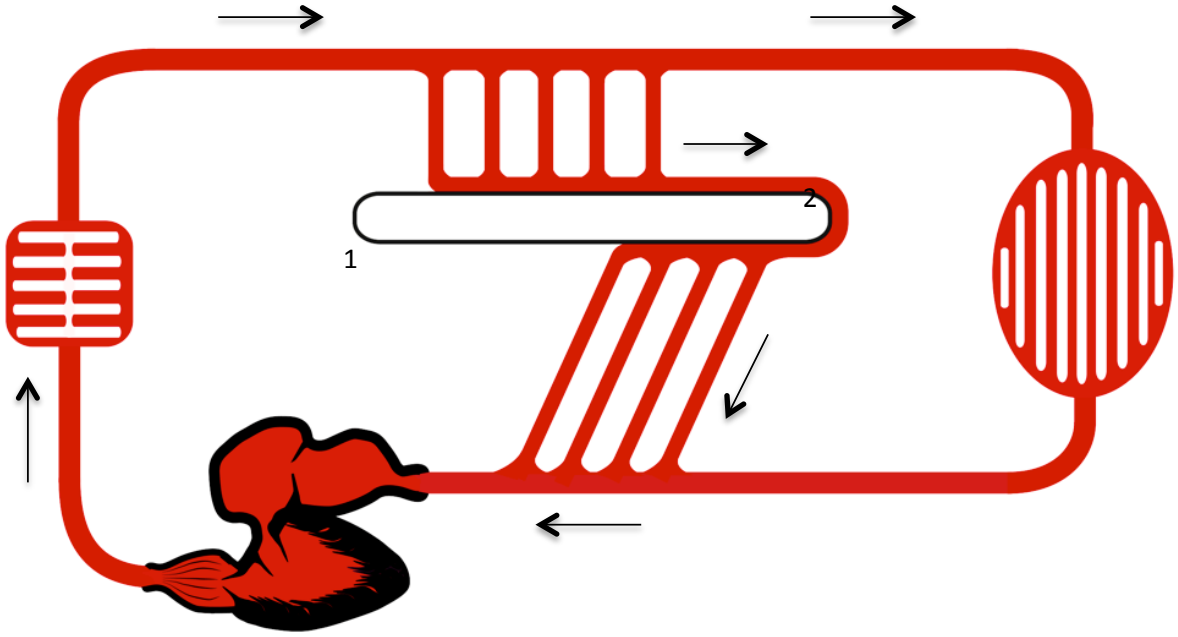

Estrutura circulatória de Pirarucu – *Arapaima gigas*.
As setas indicam sentido do fluxo sanguíneo.

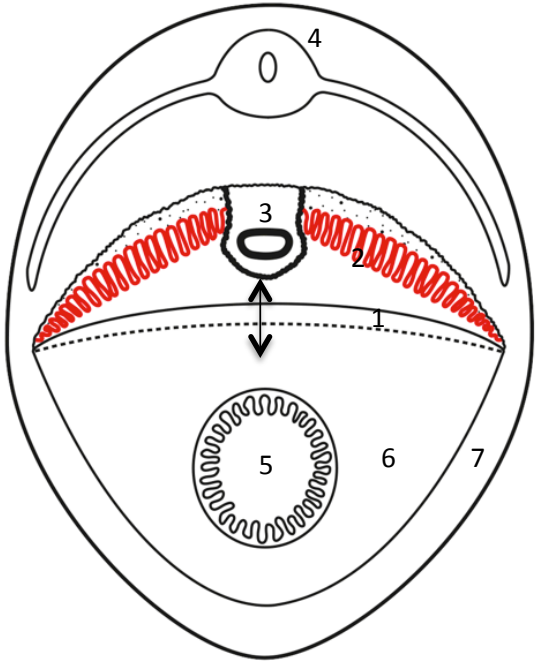

1. bexiga de gás
2. órgão de respiração aérea
3. a. aorta
4. coluna vertebral
5. tubo digestivo
6. cavidade peritoneal
7. parede do corpo

* Na imagem ao lado, a seta dupla indica movimento nos processos inspiratório e expiratório

Adaptado de Randal et al., 1981

LACV – UnB • • TELEOSTEI
RESPIRAÇÃO AÉREA em *Trichogaster*

Estruturas respiratórias de *Trichogaster leerii*

Esse peixe asiático é resistente a ambientes com pouco oxigênio, graças a uma estrutura que atua na respiração aérea: as câmaras suprabranquiais. Cerca de 60% do oxigênio é captado por respiração aérea. Diversas espécies de Osteichthyes dispõem desse mecanismo. As câmaras suprabranquiais são evidenciadas após a remoção da mandíbula e da porção inferior do opérculo (A).

Em vista ventral (B – D), a dissecação progressiva mostra as brânquias e, após a remoção destas, uma válvula laríngea, rica em tecido adiposo, que protege a entrada das câmaras de respiração aérea. No interior destas câmaras se encontram os labirintos, estrutura cartilagínea que suporta a microcirculação responsável pela respiração aérea.

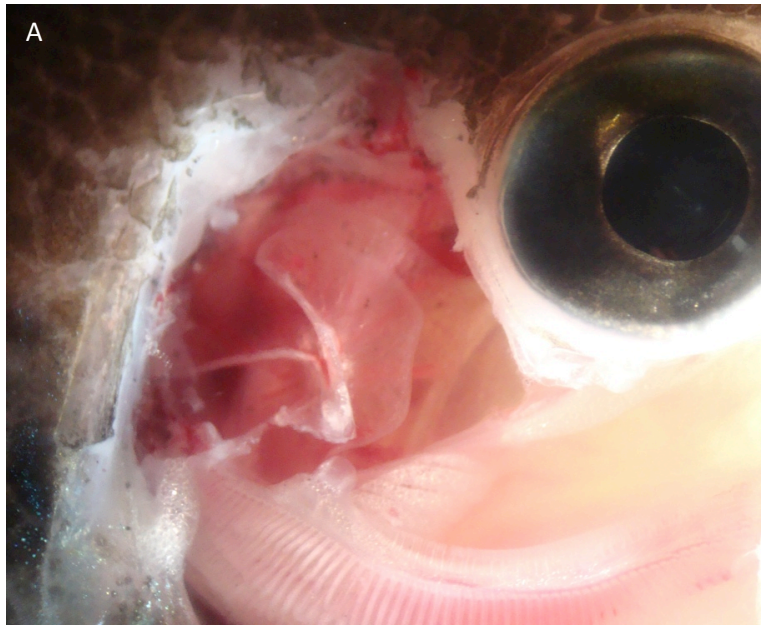

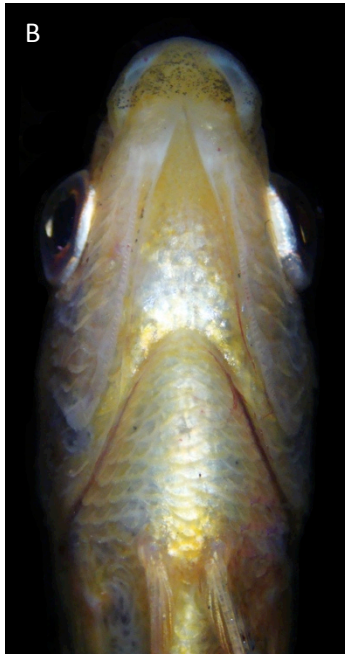

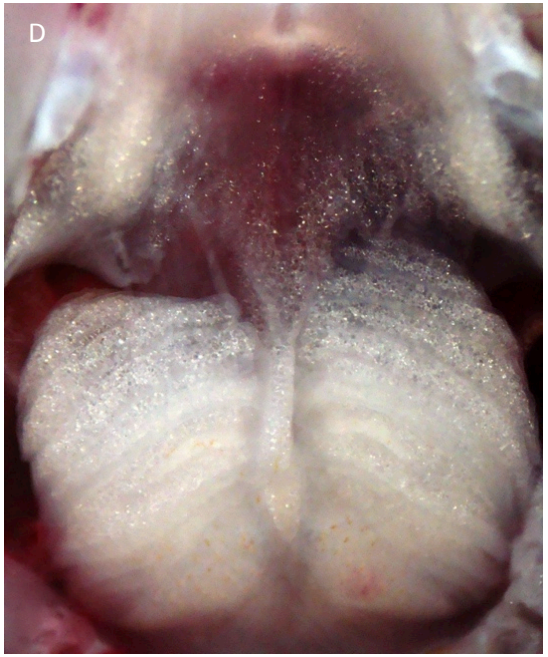

LACV – UnB • • TELEOSTEI
RESPIRAÇÃO AÉREA em *Trichogaster*

Trichogaster leerii

1. opérculo
2. cavidade orofaríngea
3. brânquias
4. labirinto
5. válvula faríngea
6. câmaras branquiais

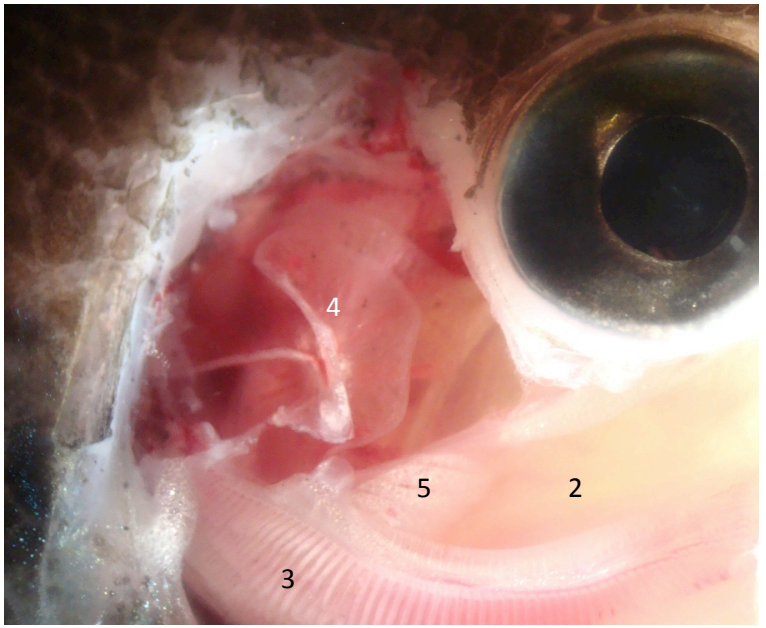

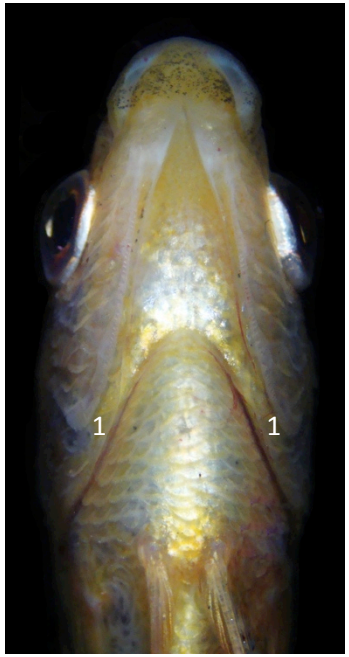

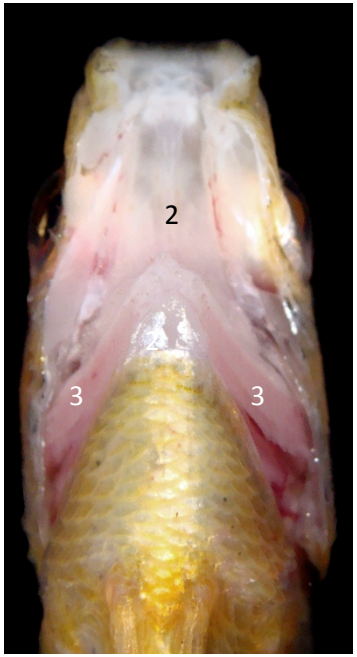

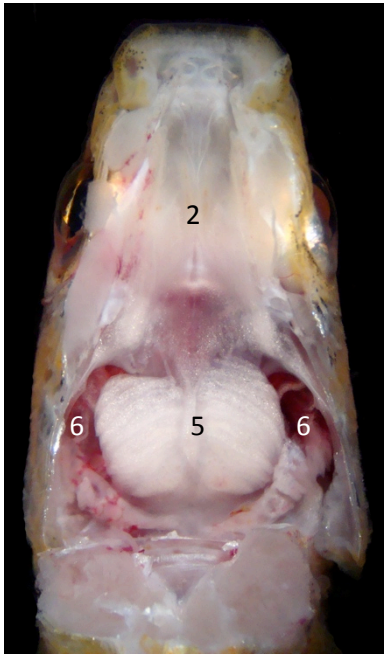

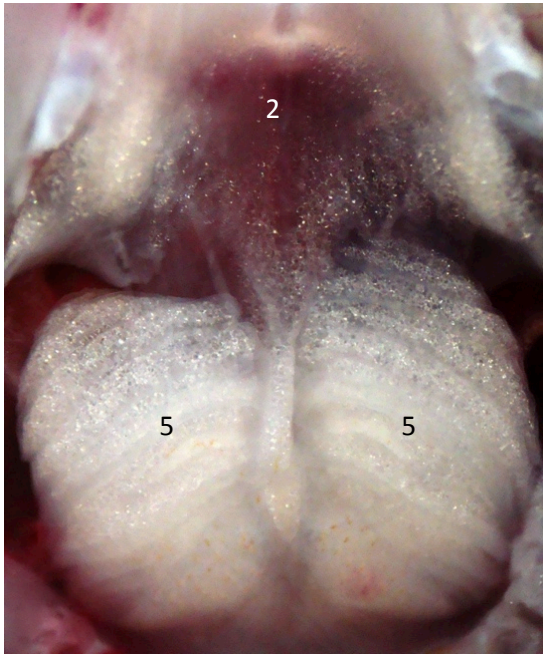

LACV – UnB • • TELEOSTEI
RESPIRAÇÃO AÉREA em *Trichogaster*

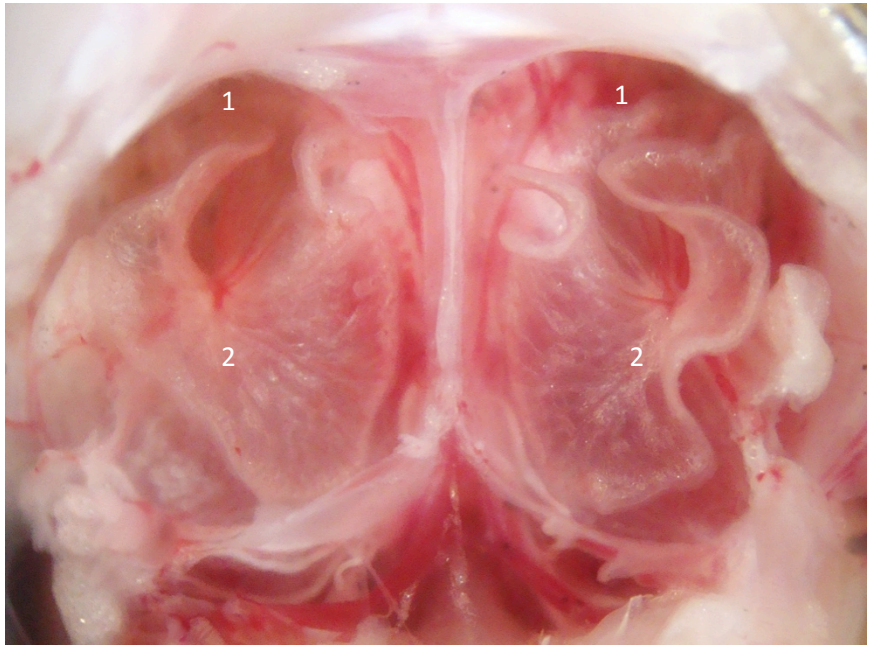

Labirinto ósseo de *Trichogaster leerii*
1. câmara respiratória
2. labirinto *a fresco*
3. labirinto corado com alizarina e azul de alcian

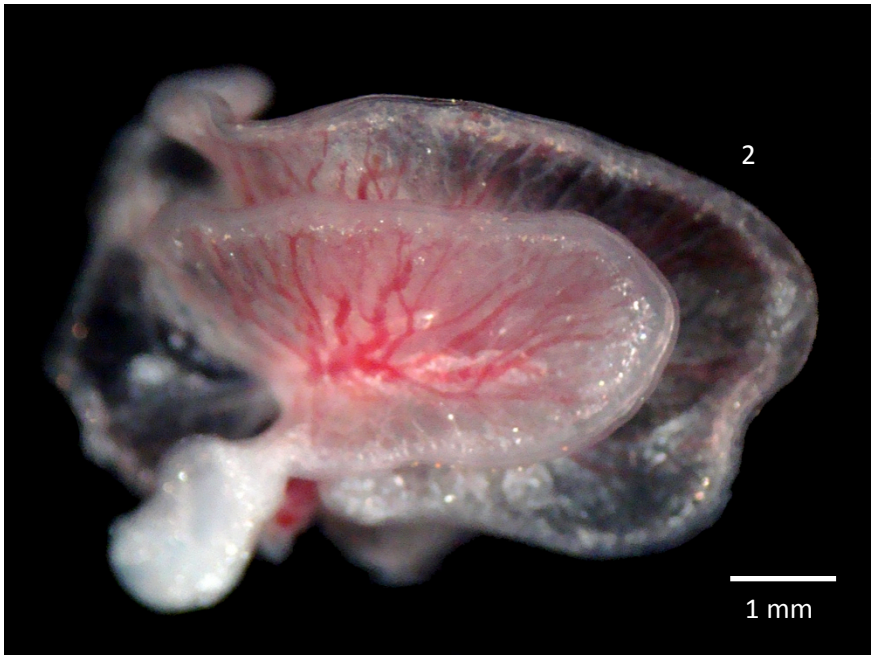

LACV – UnB • • TELEOSTEI
RESPIRAÇÃO AÉREA em BAGRE-AFRICANO

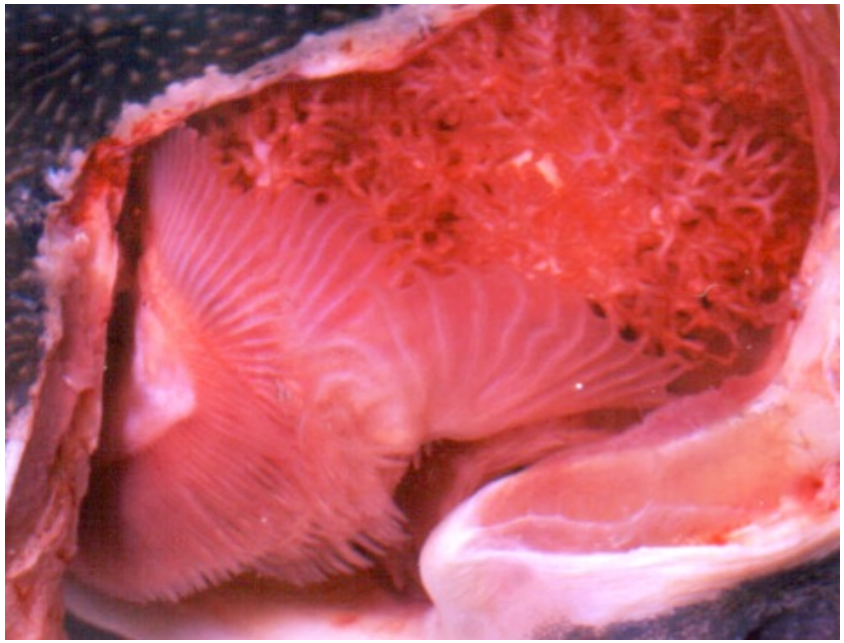

O bagre-africano, *Clarias* sp., possui brânquias desenvolvidas e uma câmara suprabranquial que abriga o órgão de respiração aérea – a árvore-respiratória. Opérculos internos impedem a passagem da água para a câmara suprabranquial, onde ocorre apenas a entrada de ar.

As artérias branquiais eferentes, conectadas aos dois arcos branquiais anteriores, irrigam a árvore respiratória. Com esses dois sistemas, esses peixes são aptos a viver em águas com baixos níveis de oxigênio e até migrar por terra em busca de outros cursos d´água.

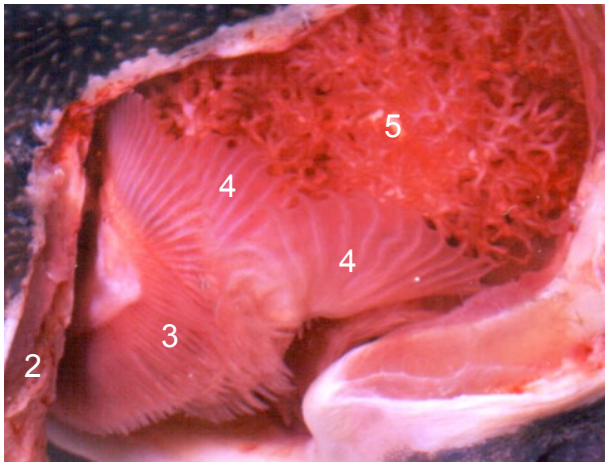

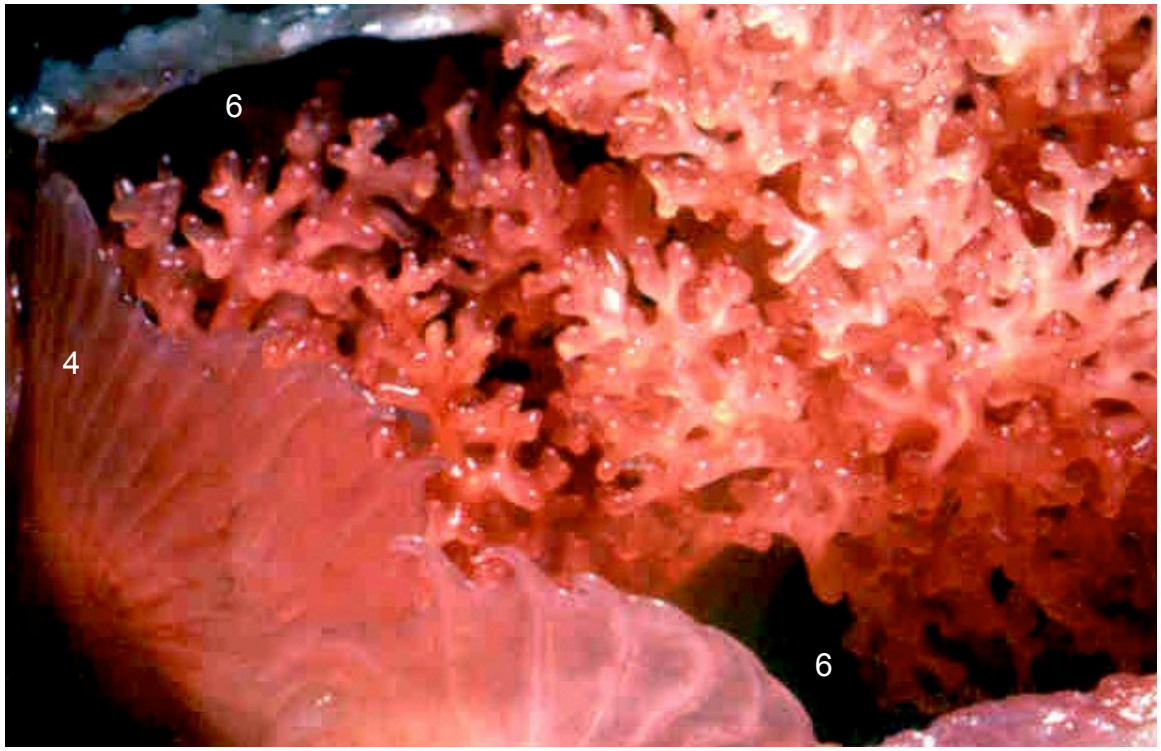

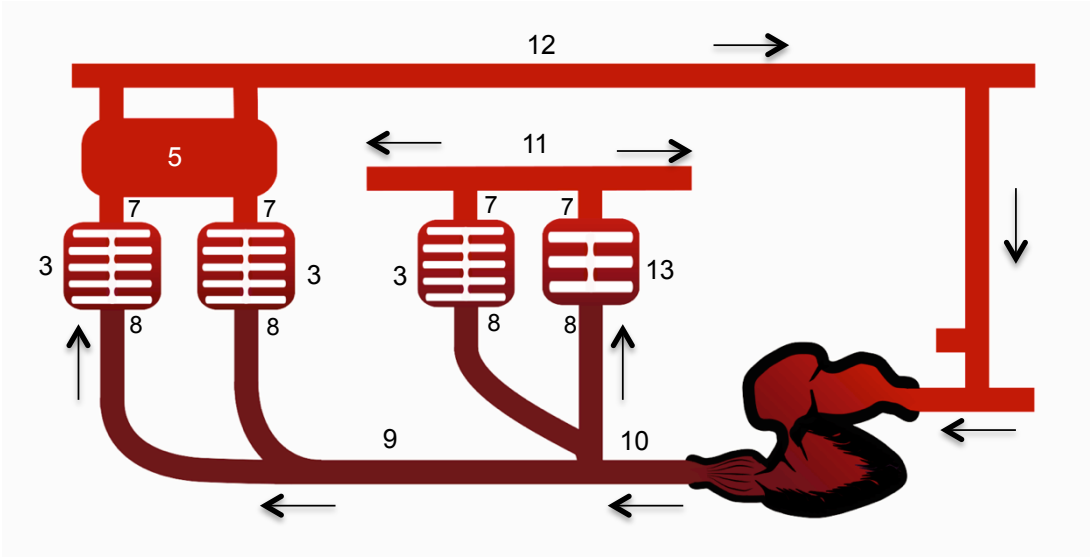

1. opérculo
2. opérculo seccionado
3. brânquias
4. opérculos internos
5. órgão de respiração aérea
6. câmara suprabranquial
7. a. branquiais aferentes
8. a. branquiais eferentes
9. a. aorta ventral anterior
10. a. aorta ventral posterior
11. a. aorta dorsal
12. v. cardinal anterior
13. 4º brânquia

adaptado de Eckert, et al. (2000)

LACV – UnB • TELEOSTEI
RESPIRAÇÃO AÉREA em MUÇUM

A

B

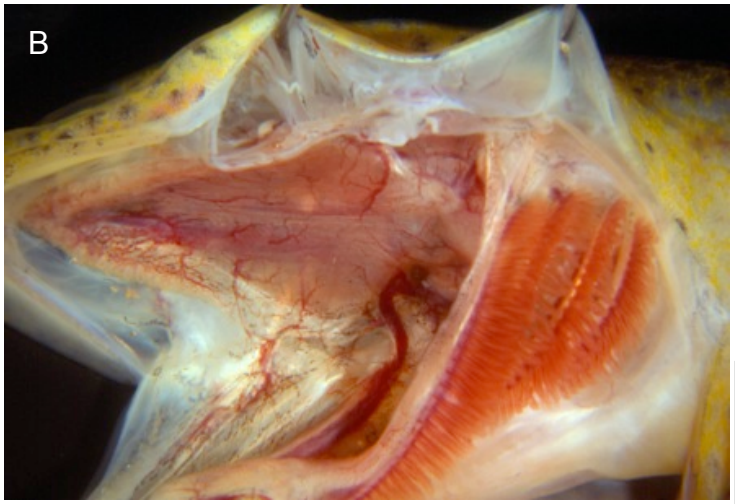

C

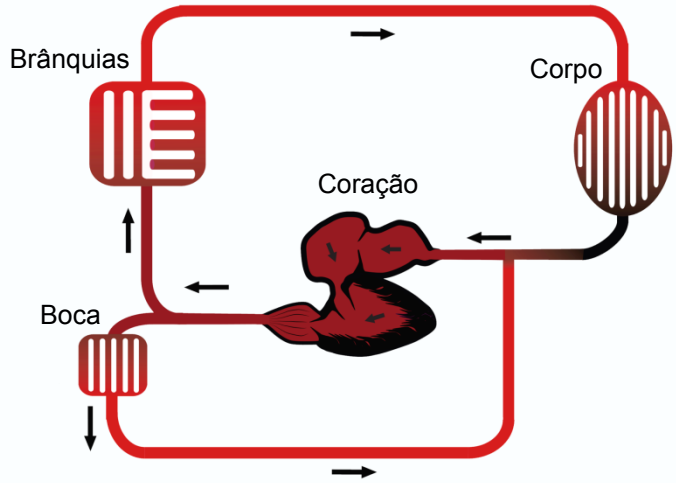

Respiração aérea em muçum
Synbranchus marmoratus (A) é um peixe com formato alongado conhecido como muçum. Essa espécie possui brânquias muito desenvolvidas e estruturas que atuam como órgãos respiratórios aéreos, de caráter facultativo. O muçum sobe à superfície para pegar ar, mantendo-o em sua cavidade orofaríngea, que possui uma mucosa de revestimento intensamente irrigada (B e C). Além disso, seus filamentos branquiais (D – F) são pouco maleáveis e se entrelaçam quando o animal é removido da água, evitando a aderência e compactação. Essas condições garantem as trocas gasosas entre o sangue e o ar (esquema adaptado de Johansen, 1968).

D

E

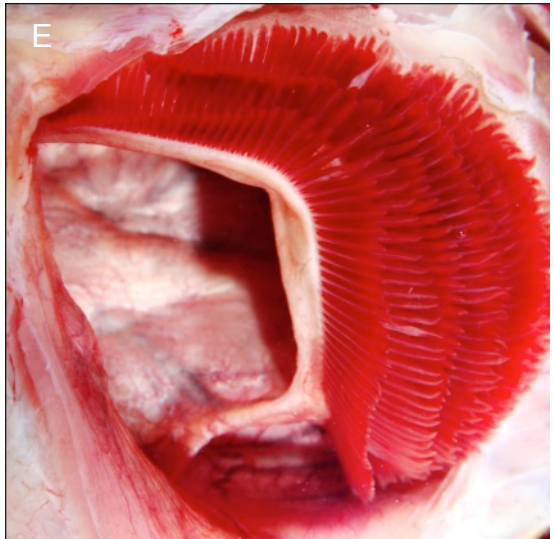

F

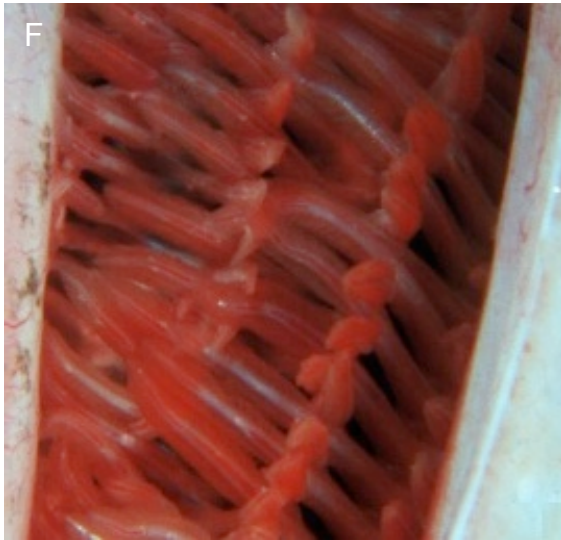



O poraquê, *Electrophorus electricus,* é um peixe da família Gymnotidae, endêmico das bacias Amazônica e do Orinoco. É uma espécie de respiração aérea obrigatória. Suas brânquias possuem filamentos branquiais pouco desenvolvidos e sua cavidade orofaríngea é revestida de mucosa altamente irrigada, repleta de saliências e reentrâncias. Esse arranjo aumenta consideravelmente a área de superfície, propiciando o maior contato do ar com a mucosa oral e as trocas gasosas.
Ao lado, exemplar dissecado a partir da margem lateral da boca, evidenciando as cavidades orofaríngea e peritoneal. Na ampliação abaixo, note os arcos branquiais (1) com filamentos branquiais pouco desenvolvidos.

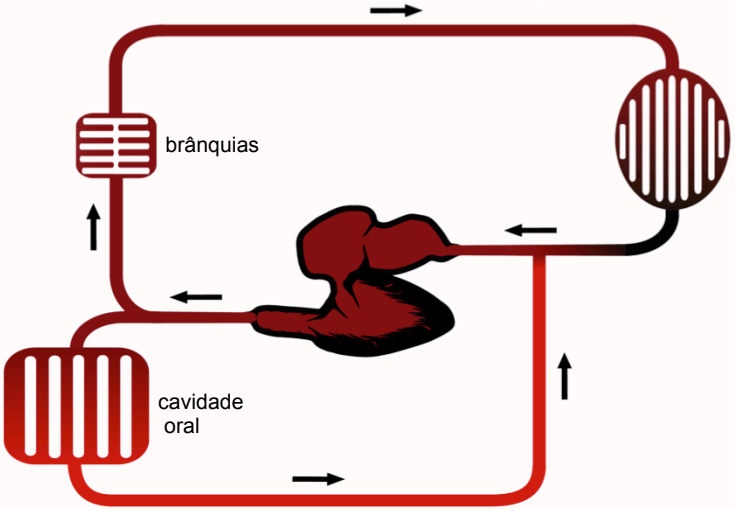

Esquema adaptado de Johansen, 1968.

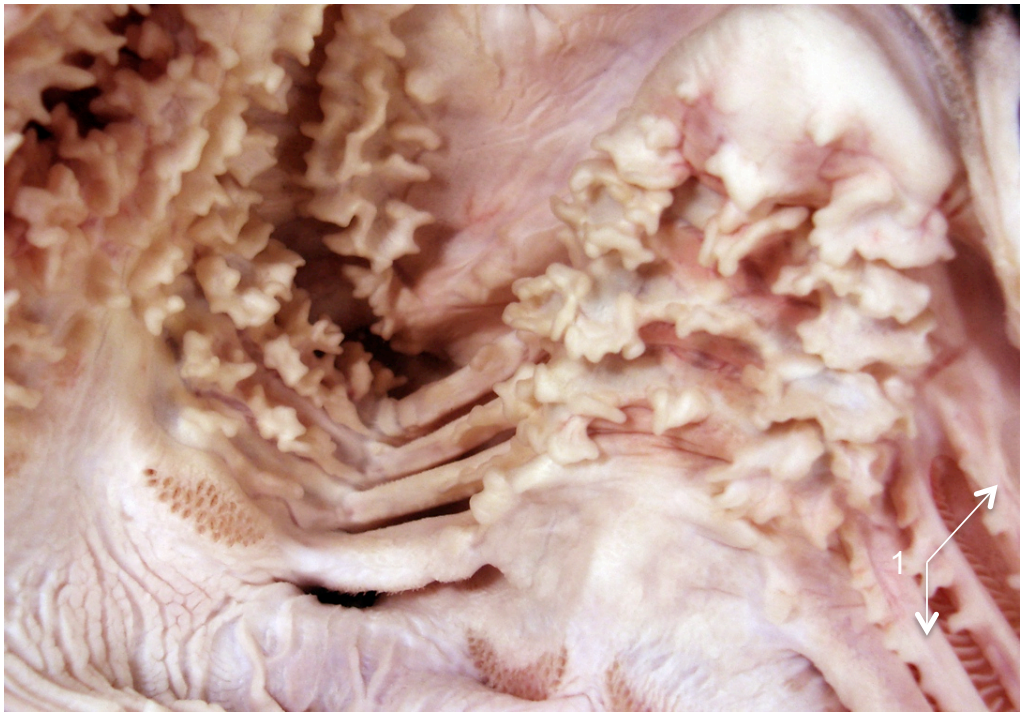

Os **anfíbios** são um grupo de vertebrados representado por três classes: Anura (sapos, rãs e pererecas), Caudata (salamandras e tritões) e Gimnophiona (cecílias e cobras-cegas).

Esses animais apresentam impressionantes transformações morfofuncionais durante o desenvolvimento, especialmente nos anuros. Na transição larva-juvenil-adulto, além de mudanças visíveis externamente, como o remodelamento da boca e o desaparecimento da cauda, ocorre reabsorção de parte do intestino, desaparecimento das brânquias, formação e desenvolvimento dos pulmões, modificação na composição do tegumento e expressivo desenvolvimento dos membros, levando a mudanças no modo de vida – para terrestre, aquático ou semi-aquático, dependendo da espécie.

A respiração dos anfíbios apresenta a maior diversidade de formas e combinações entre os vertebrados. Brânquias, pulmões, pele e cavidade buco-faríngea atuam simultaneamente, com graus variáveis de participação.

Phyllomedusa azurea em diferentes estágios de desenvolvimento

O Sistema cardiovascular dos anfíbios se desenvolveu em função dos diferentes modos respiratórios. A maioria dos anuros possui coração composto por cinco câmaras: seio-venoso, átrio direito, átrio esquerdo, ventrículo e cone arterial.

Em vista posterior, é possível reconhecer o **seio-venoso** que, além de conter o **marca-passo** cardíaco (**nódulo sinusal**), representa a via de retorno venoso sistêmico, formado pelas veias **pré-cavas** e **pós-cava**.

O sangue oxigenado nos pulmões retorna ao átrio esquerdo, enquanto o sangue oxigenado na pele retorna ao seio-venoso, onde se mistura com o sangue pouco oxigenado que retorna do restante do corpo. As veias **cutâneas** se conectam às jugulares para formar as **vv. pré-cavas** direita e esquerda, constituindo local de mistura de sangue rico e pobre em O_2 quando a respiração cutânea está ativa. Assim, com um único ventrículo, não é necessário separar sangue rico e pobre em oxigênio. No entanto, alguns autores afirmam que ocorre separação sanguínea em algumas espécies.

A maioria das espécies possui dois átrios, embora não seja incomum encontrar diferenças de tamanho entre as câmaras direita e esquerda. No entanto, a**nfíbios sem pulmões** possuem apenas um átrio. As salamandras Pletodontidae - *Bolitoglossa* spp, o anuro *Barbourula kalimantanensis* e o ápodo *Atretochoana eiselti,* da Amazônia, são apulmonados e respiram exclusivamente pela pele.

A pele dos anfíbios é, talvez, a característica mais marcante desse grupo. A permeabilidade cutânea é, ao mesmo tempo, responsável pela captação de água e pela respiração, função também exercida pelos pulmões, pelas brânquias dos girinos e pela mucosa oral. A **v. abdominal é uma** importante via de retorno sanguíneo que drena a região pélvica e a bexiga. A pele dessa região é a principal responsável pela absorção de água. Os anfíbios não ingerem água pela boca. Os esquemas ao lado representam a posição relativa do coração de uma rã e a organização geral do sistema circulatório dos anuros.

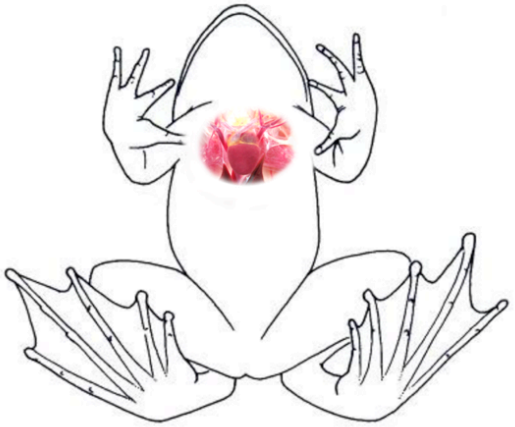

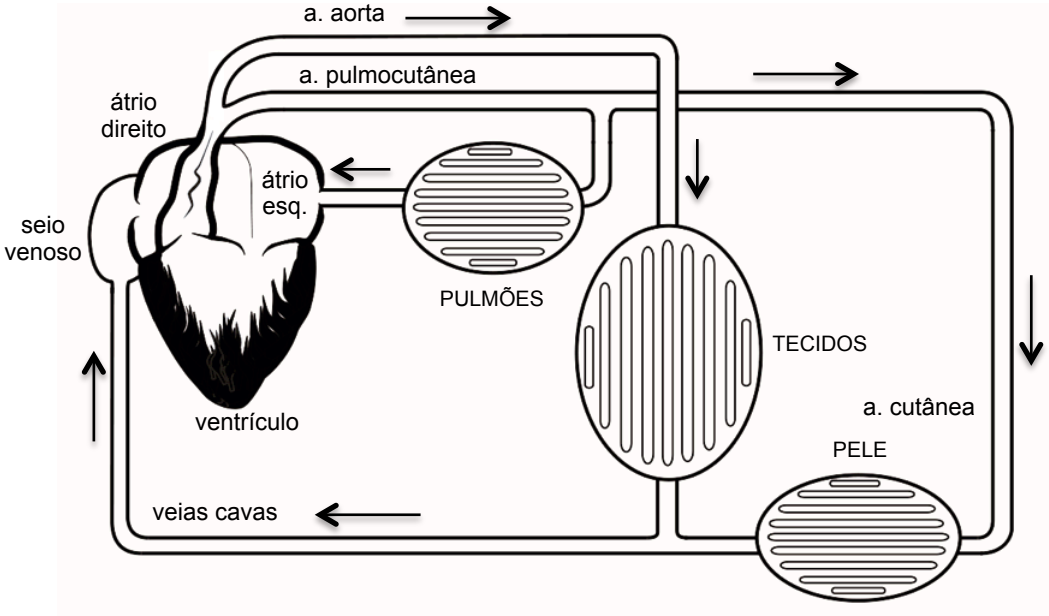

Adaptado de Schmidt-Nielsen

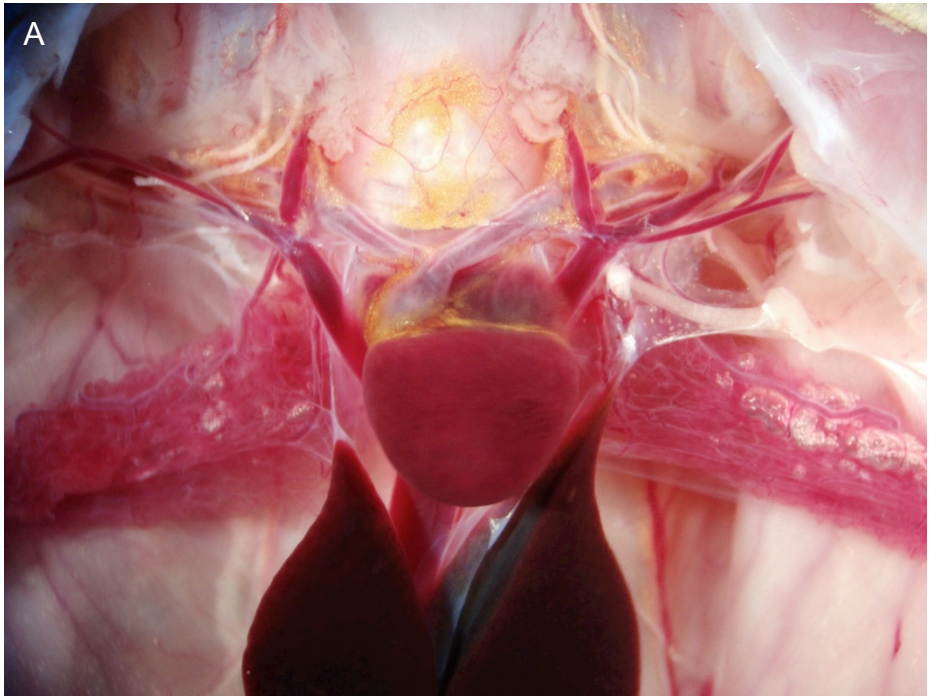

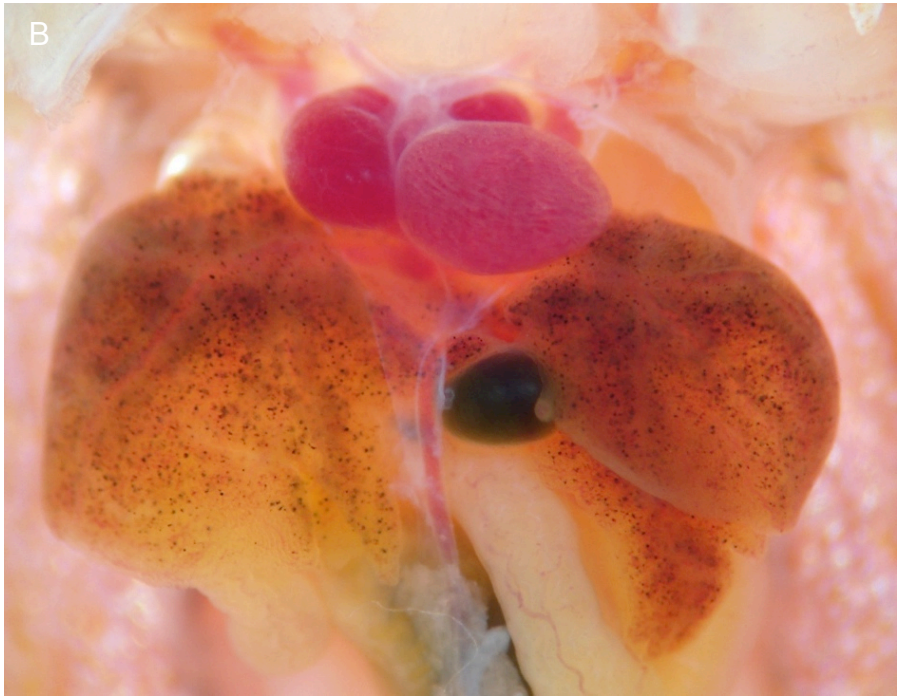

Vista ventral do coração e estruturas relacionadas de *Leptodactylus latrans* (A), *Brachycephalus ephippium* (B), *Lithobates catesbeianus* (C) e *Hipsiboas raniceps* (E). Três pares de artérias derivam do tronco arterial: **aa. carótidas comuns, arcos aórticos** e **aa. pulmocutâneas**.

A **a. aorta dorsal, formada a partir da junção dos arcos aórticos,** é a provedora para a circulação sistêmica, enquanto a **a. celíaco-mesentérica** irriga o trato gastrointestinal e órgãos anexos.

As **aa. renais** e **aa. gonadais** derivam da porção média da aorta. Posteriormente, a bifurcação da a. aorta forma duas **aa. Ilíacas**, que irrigam a região da pelve e os membros pélvicos.

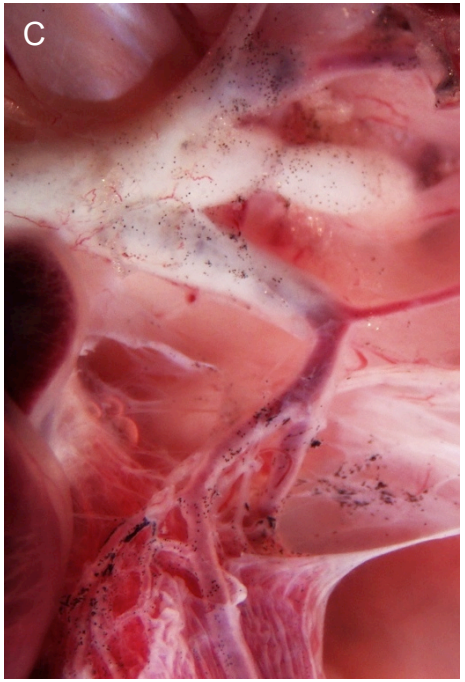

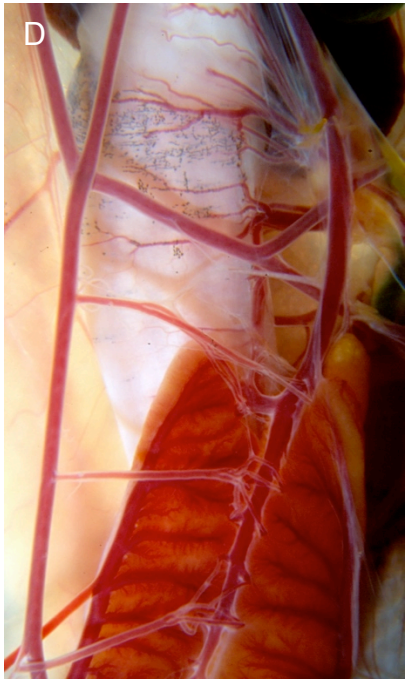

LACV – UnB • AMPHIBIA - ANURA
SISTEMA CARDIOVASCULAR

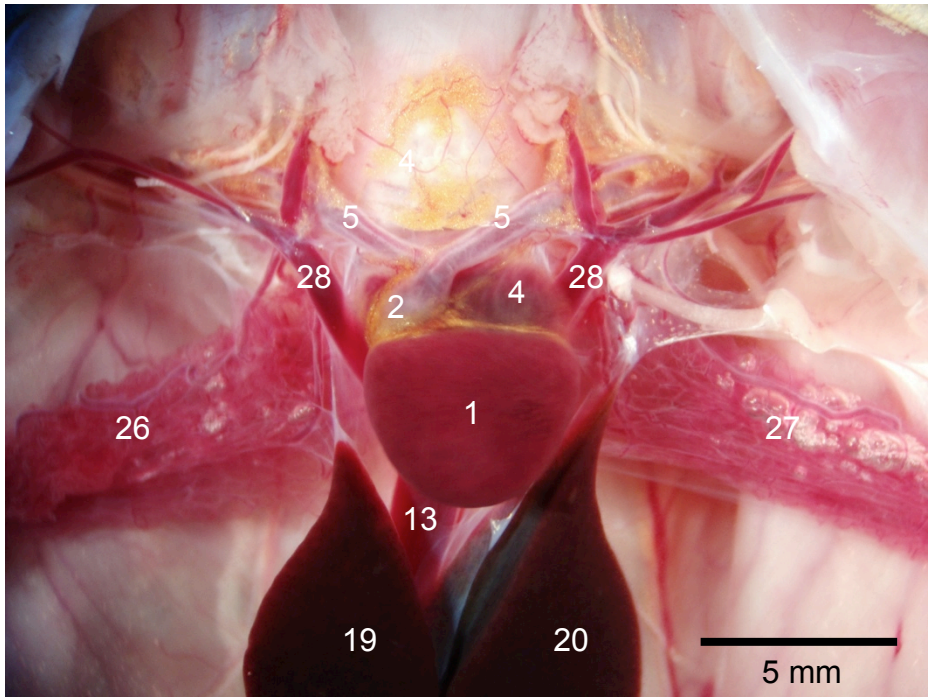

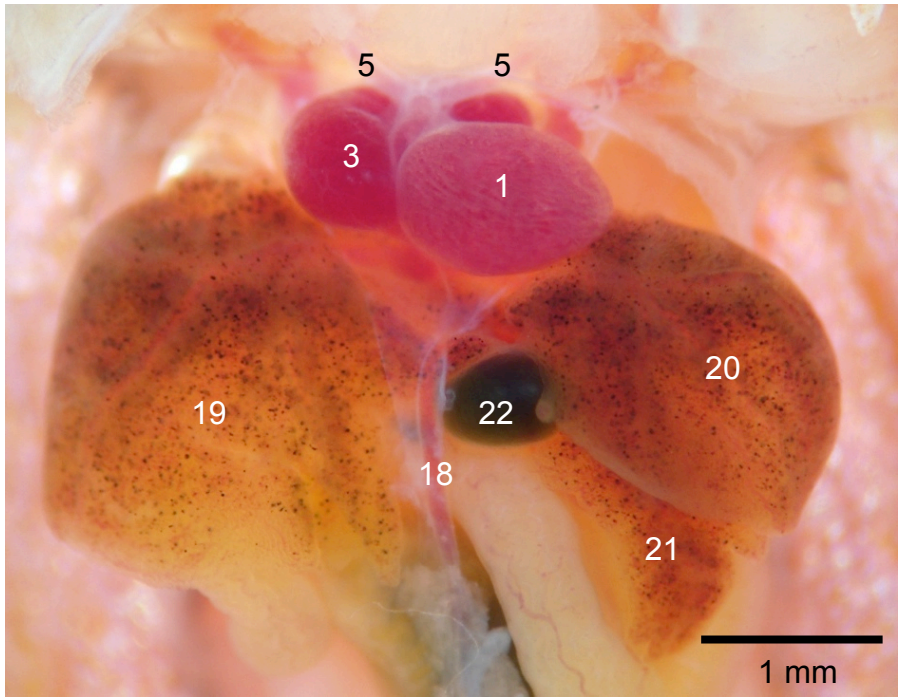

1. ventrículo
2. cone arterioso
3. átrio direito
4. átrio esquerdo
5. tronco arterioso
6. a. carótida comum
7. a. carótida externa
8. a. carótida interna
9. arcos aórticos
10. a. pulmocutânea
11. a. pulmonar
12. a. cutânea
13. v. pós-cava
14. a. aorta dorsal
15. a. celíaco-mesentérica
16. aa. renais
17. v. ilíaca (porta-renal)
18. v. abdominal
19. lobo hepático direito
20. lobo hepático esquerdo
21. lobo hepático médio
22. vesícula biliar
23. rim esquerdo (dorsal)
24. rim direito (dorsal)
25. estômago
26. pulmão direito
27. pulmão esquerdo
28. v. pré-cava

* O pericárdio foi removido

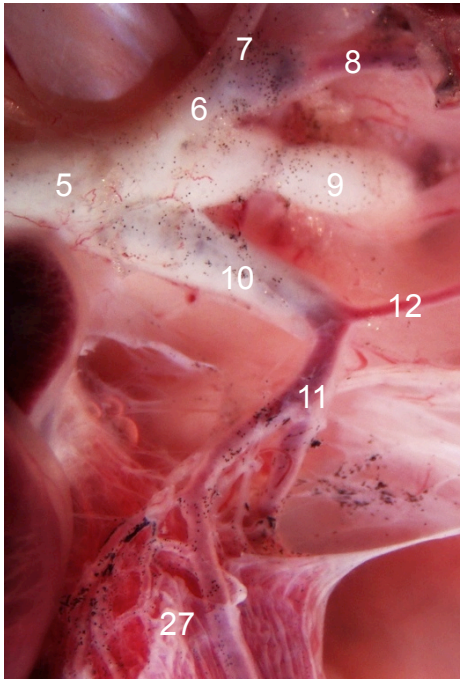

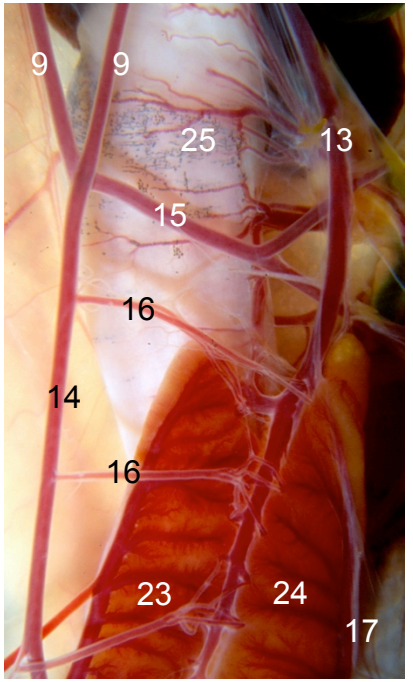

Retorno venoso – veias cavas e veias pulmonares

Em vista dorsal, podemos identificar no coração dos anfíbios anuros o seio venoso (SV), os átrios direito e esquerdo e o ventrículo. O SV recebe o sangue sistêmico pelas veias pré-cavas, que drenam a cabeça, a região peitoral e os membros peitorais, e a veia pós-cava, que é formada a partir das veias renais e drena grande parte do sangue sistêmico posterior ao coração.
O SV abriga o marca-passo cardíaco e se comunica com o átrio direito. As veias pulmonares drenam os pulmões e se conectam com o átrio esquerdo.

Coração de *Phyllomedusa azurea* (A), *Leptodactylus latrans* (B), *Pseudis fusca* (C) e *Xenohyla truncata* (D).

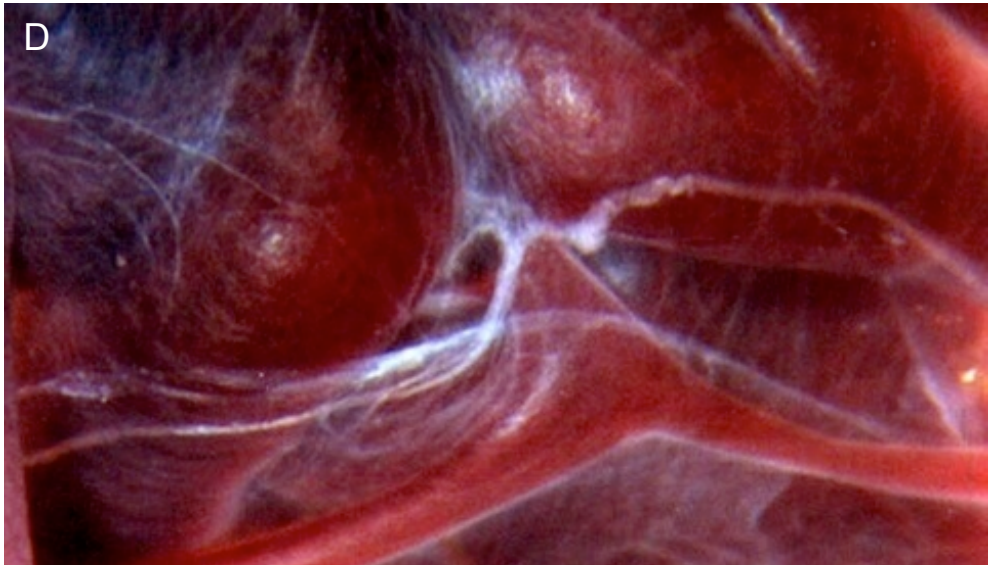

LACV – UnB • AMPHIBIA - ANURA
SISTEMA CARDIOVASCULAR – RETORNO VENOSO

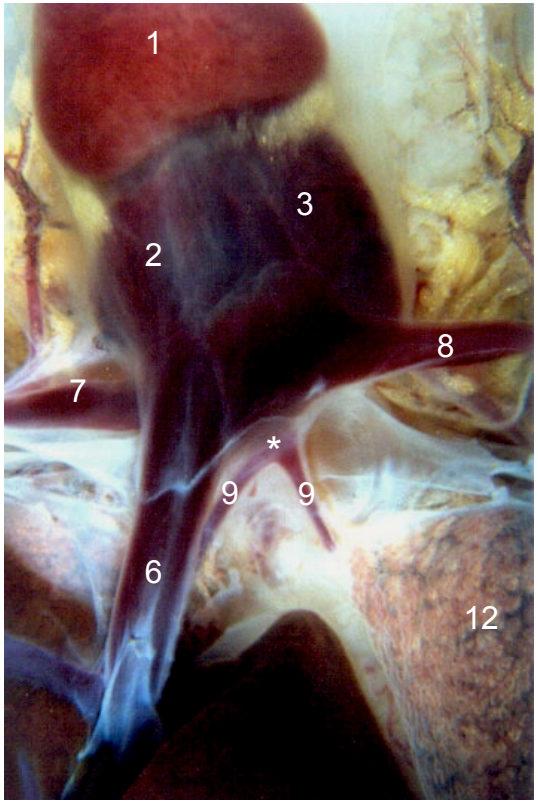

1. ventrículo
2. átrio direito
3. átrio esquerdo
4. septo inter-atrial
5. seio venoso
6. v. pós-cava
7. v. pré-cava direita
8. v. pré-cava esquerda
9. vv. pulmonares
10. a. pulmonar
11. pulmão direito
12. pulmão esquerdo
13. tronco arterioso
14. ramos cardíacos do nervo vago

* Seio das veias pulmonares

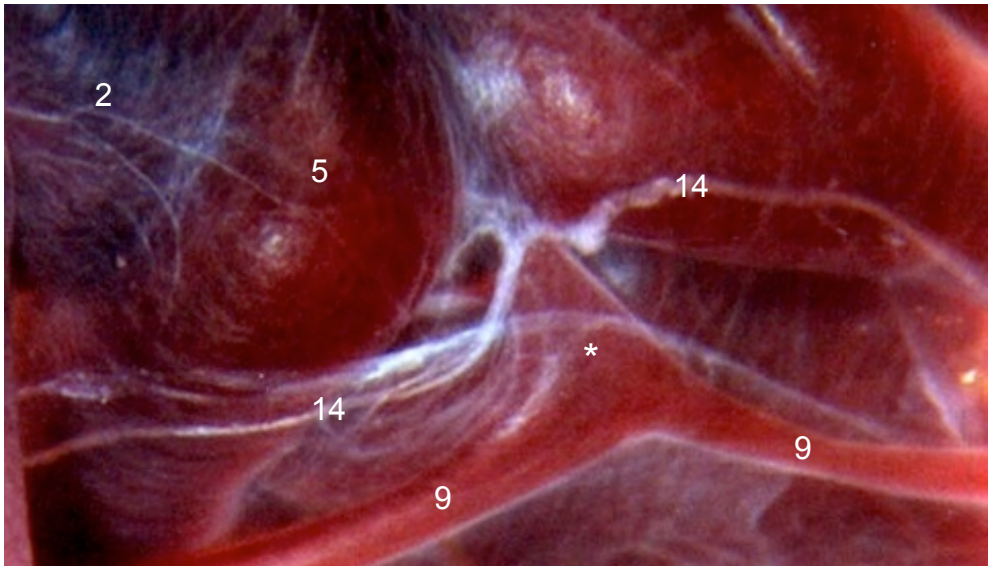

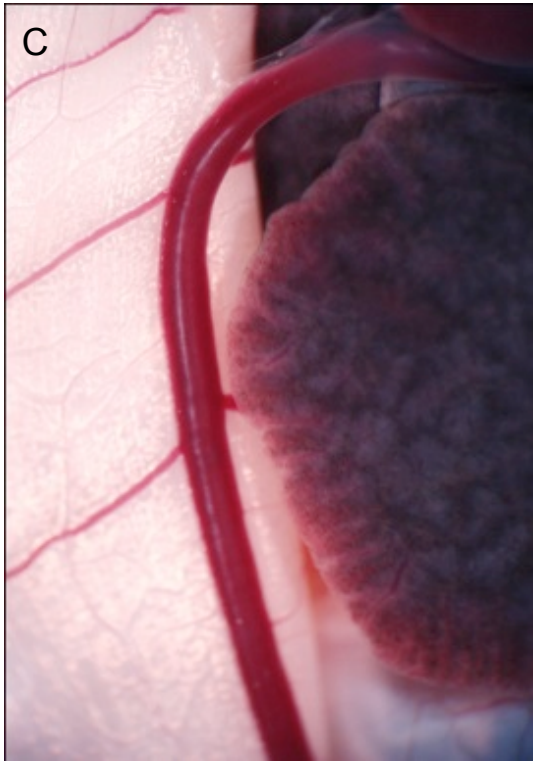

Retorno venoso – veias pós-cava e abdominal

A v. pós-cava é formada a partir das veias renais, como se observa em A e B. A veia abdominal drena a região posterior, os membros pélvicos e a bexiga urinária, e se conecta ao fígado, formando um sistema porta-abdominal (C e D).

A. Leptodactylus latrans
B. Ameerega flavopicta
C. L. mystacinus
D. Pipa carvalhoi

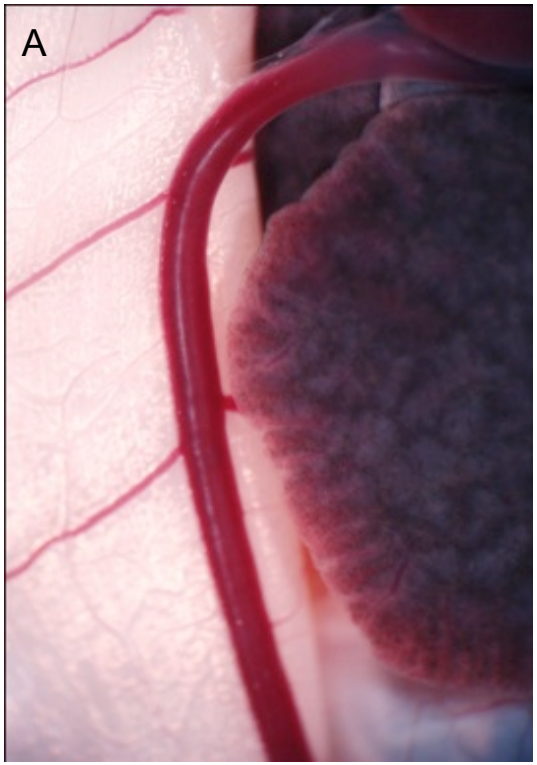

Retorno venoso –
veias pós-cava e abdominal

A veia abdominal drena a região posterior, os membros pélvicos e a bexiga urinária, e se conecta ao fígado, formando um sistema porta-abdominal.

Vista ventral da veia abdominal de *Leptodactylus mystacinus* (A), rins e veias renais de *Ameerega flavopicta* (F) e de *Leptodactylus latrans* (G).

Câmaras e Válvulas Cardíacas

O cone arterioso é uma câmara de natureza muscular dotada de válvula com formato espiral. Sua função na distribuição do sangue permanece incerta. Aparentemente ela atua na regulação diferencial da pressão sanguínea para as vias sistêmicas (aa. carótidas e aorta) e aa. pulmocutâneas. O septo inter-atrial e as válvulas A-V são estruturas delicadas. O miocárdio ventricular apresenta organização trabecular, o que gera uma série de espaços no interior do ventrículo.

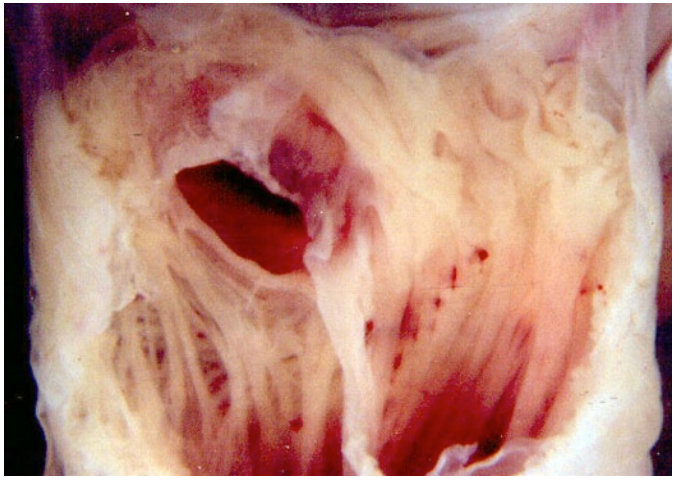

LACV – UnB • AMPHIBIA - ANURA
SISTEMA CARDIOVASCULAR

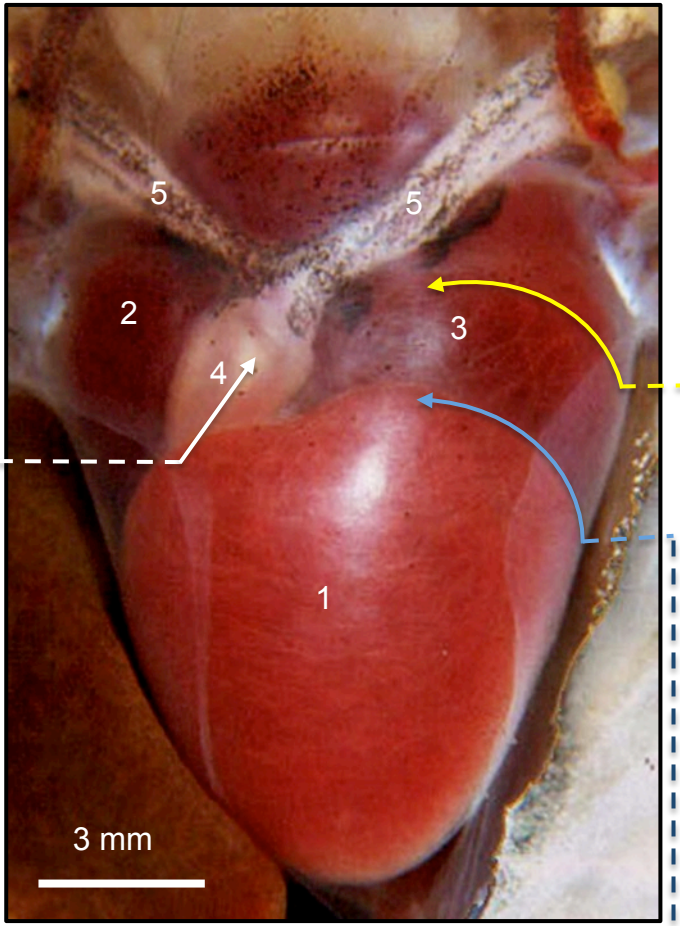

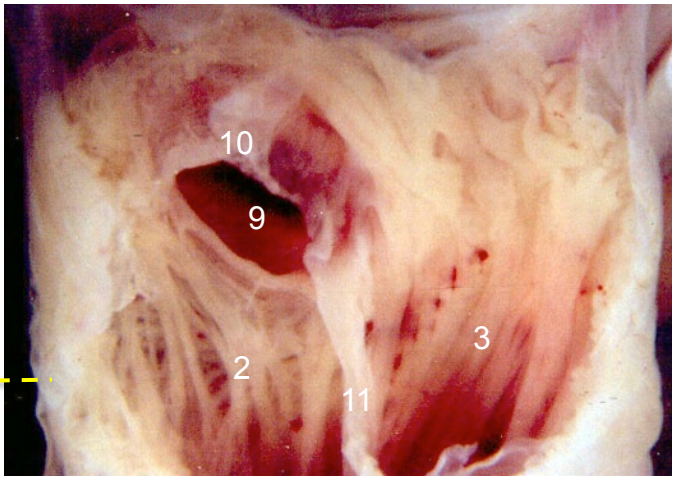

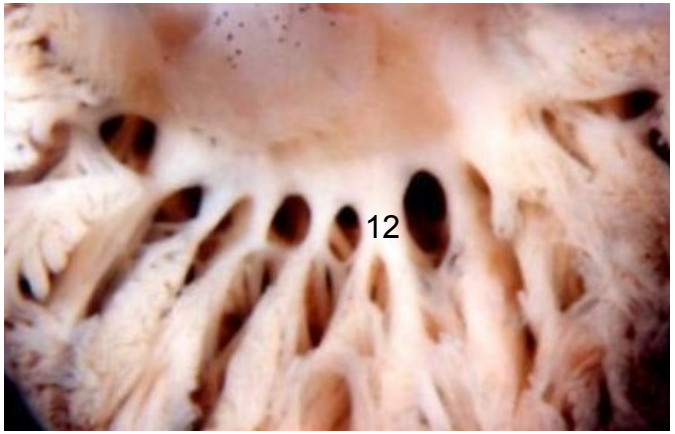

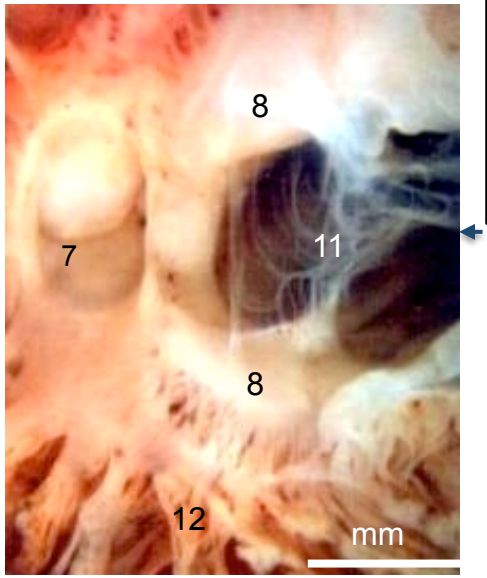

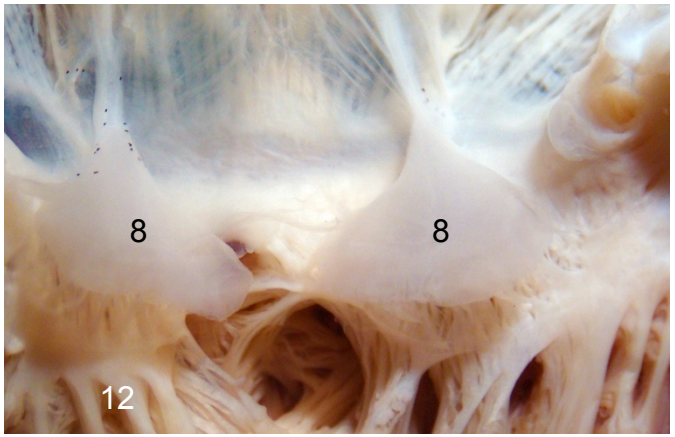

1. ventrículo
2. átrio direito
3. átrio esquerdo
4. cone arterioso
5. tronco arterioso
6. válvula em espiral do cone
7. válvula ventricular do cone
8. válvulas átrio-ventriculares
9. seio venoso
10. válvula sino-atrial
11. septo inter-atrial
12. trabéculas ventriculares

- TESTUDINEA
- SQUAMATA
- CROCODYLIA
- AVES

→ CARDIOVASCULAR

O CORAÇÃO DOS AMNIOTA

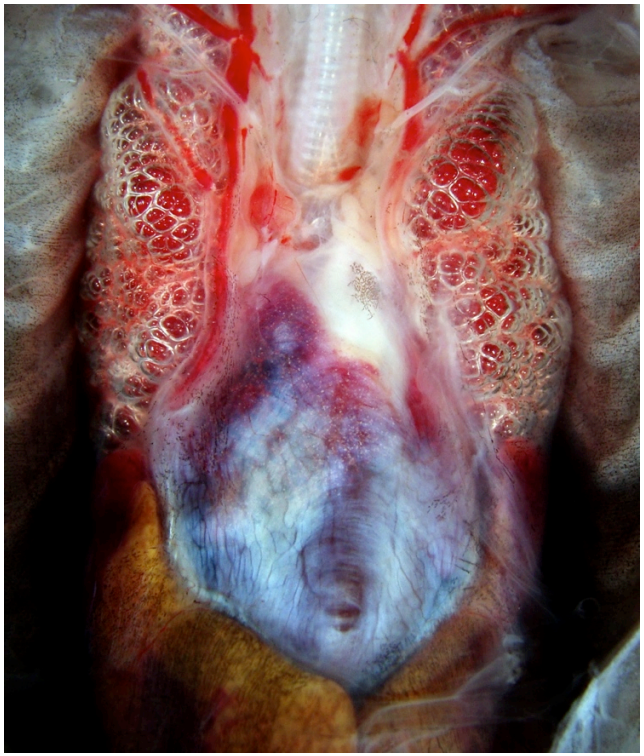

Os **Aminiotas** consolidaram a ocupação do ambiente terrestre graças ao desenvolvimento de uma série de características, tais como fecundação interna, desenvolvimento direto, rins metanéfricos e respiração pulmonar.

Com o tegumento relativamente impermeável, a respiração pulmonar se desenvolveu, originando diversos modelos de pulmões.

O sistema cardiovascular apresenta modelos diferenciados entre os grupos, especialmente quanto a estrutura cardíaca e organização das artérias da base.

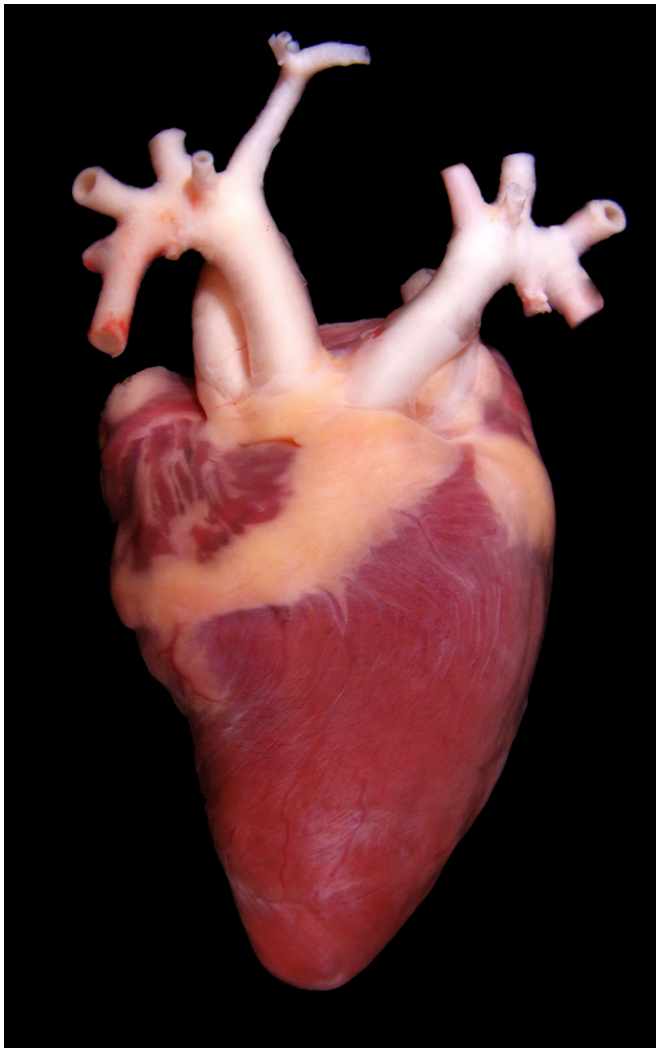

Nos Rhynchocephalia, Testudinata e nos Squamata o coração apresenta um **seio venoso**, situado na confluência das veias cavas, **dois átrios** e um **ventrículo** parcialmente dividido. O tamanho relativo do seio-venoso varia entre as espécies. Sua parede contém músculo cardíaco que atua como marca-passo.

Embora parcialmente septado, o ventrículo desses animais se comporta funcionalmente como dois, possibilitando a separação do sangue oxigenado, que retorna dos pulmões, do sangue com menores concentrações de oxigênio vindo do restante do organismo. Isso graças a atuação do ventrículo, que possui uma estrutura própria, que forma três cavidades: **cavum pulmonale** – que recebe o sangue que veio do átrio direito passando pela cavum venosum e se conecta ao tronco pulmonar; **cavum arteriosum** que recebe o sangue do átrio esquerdo e o conduz para as artérias sistêmicas, passando pelo **cavum venosum**. Assim, no cavum venosum passa sangue pobre em oxigênio durante a diástole e sangue oxigenado, vindo dos pulmões, durante a sístole.

O septo interatrial e a válvulas atrioventricular são mostrados na preparação abaixo, à direita

Em alguns lagartos, como os do gênero *Varanus,* a separação funcional das circulações sistêmica e pulmonar é grande a ponto de apresentarem pressões bastante distintas entre os dois circuitos (Andrade e Abe, 2007).

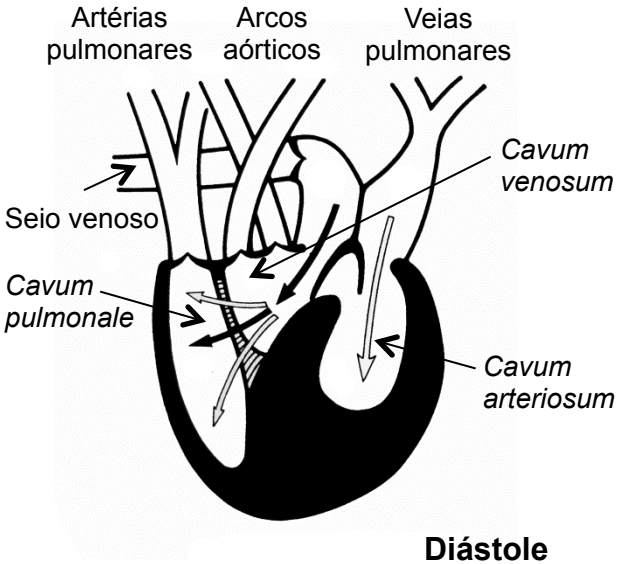

Diástole

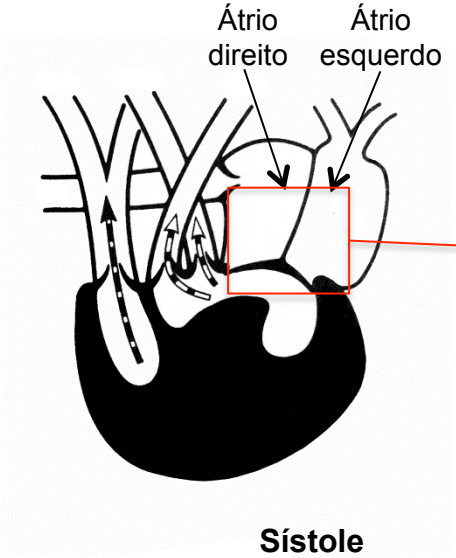

Sístole

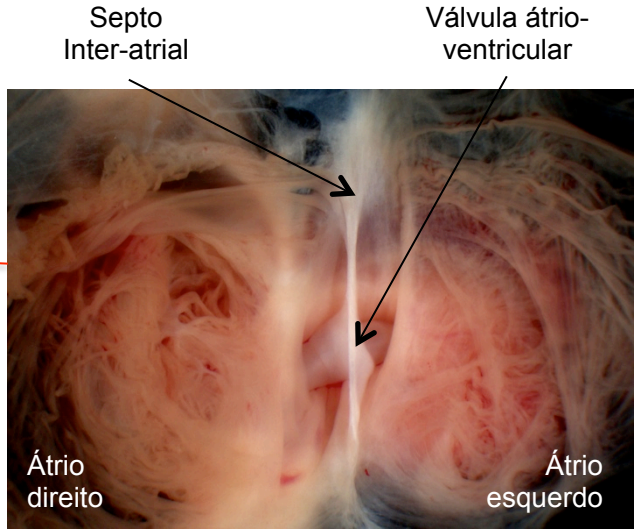

Vista anterior de coração de cascavel mostrando os átrios abertos, o septo inter-atrial e a válvula átrio-ventricular.

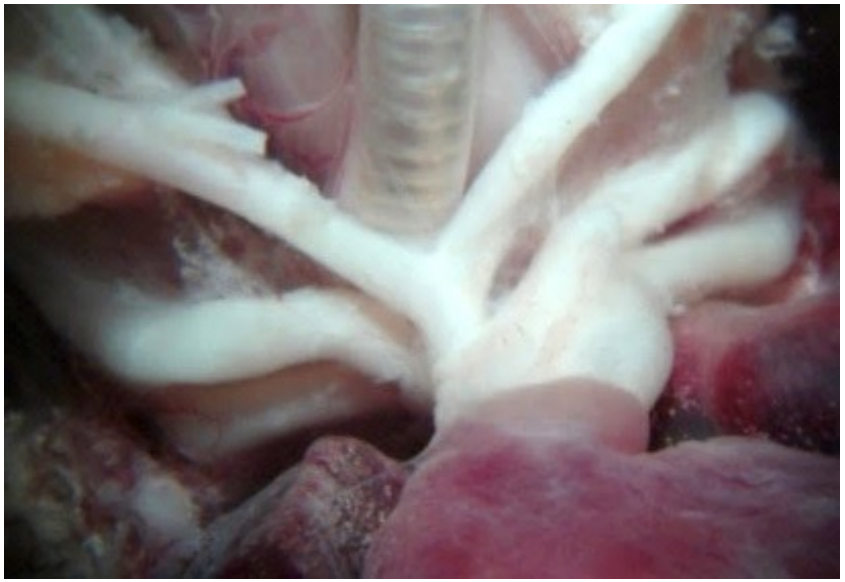

Coração e artérias da base de Testudinata.

Vista ventral do coração e da cavidade pleuroperitoneal de cágado tigre-d'água – *Trachemys scripta*

Preparação: L. H. R. Silva

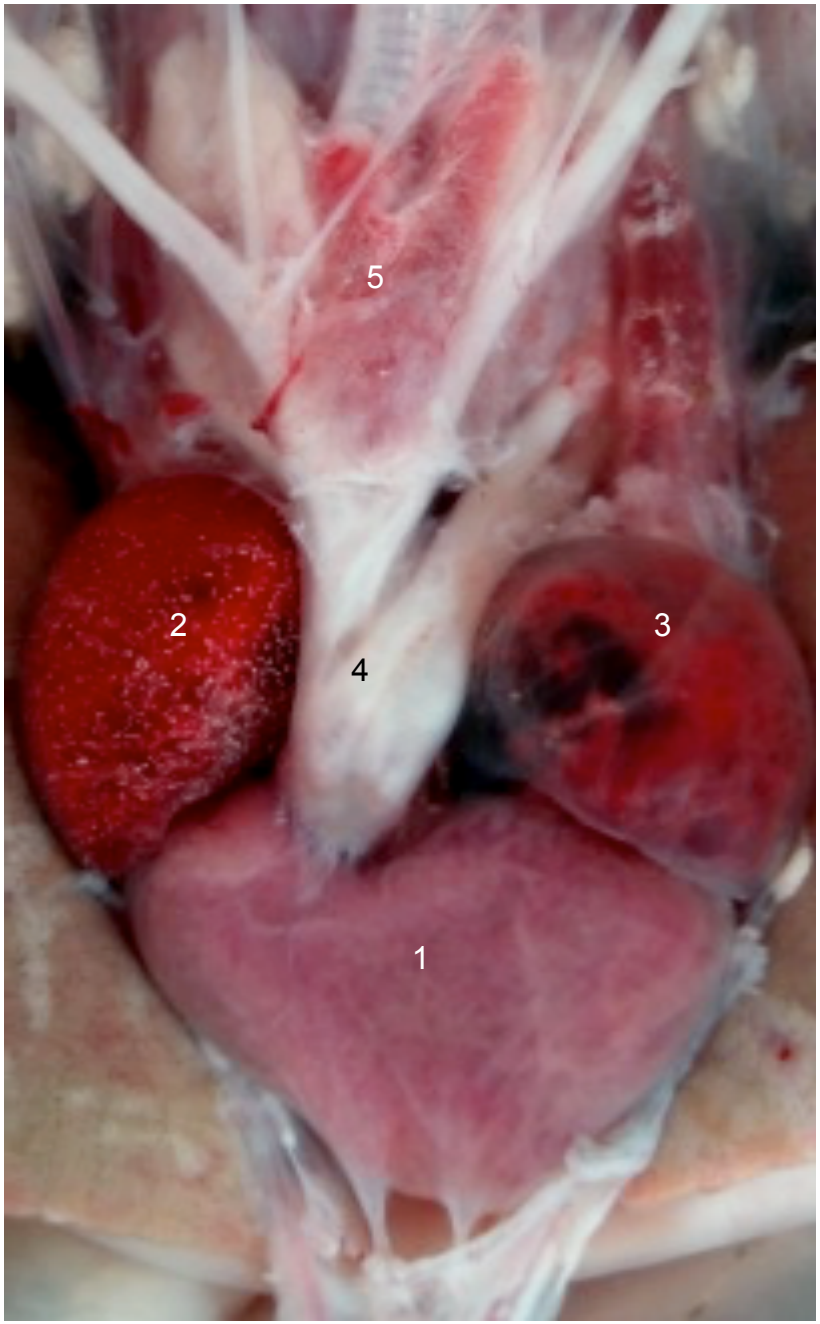

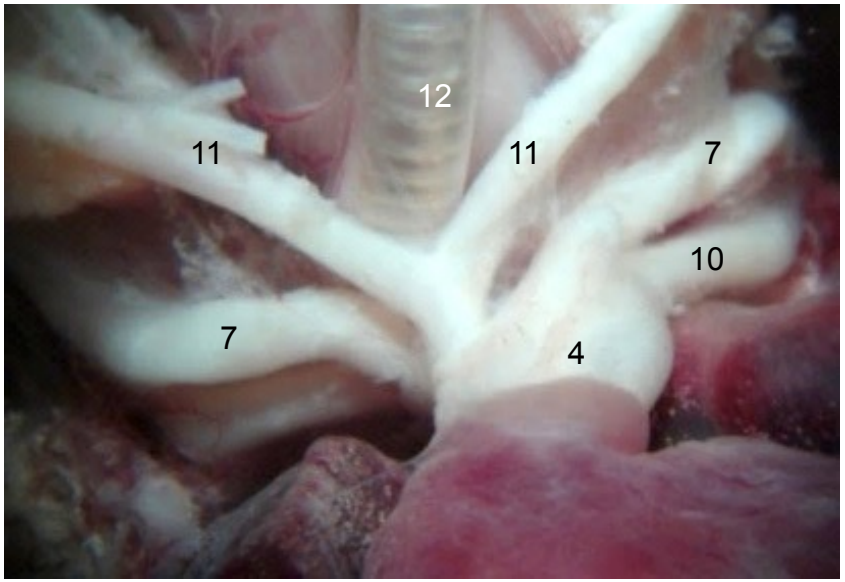

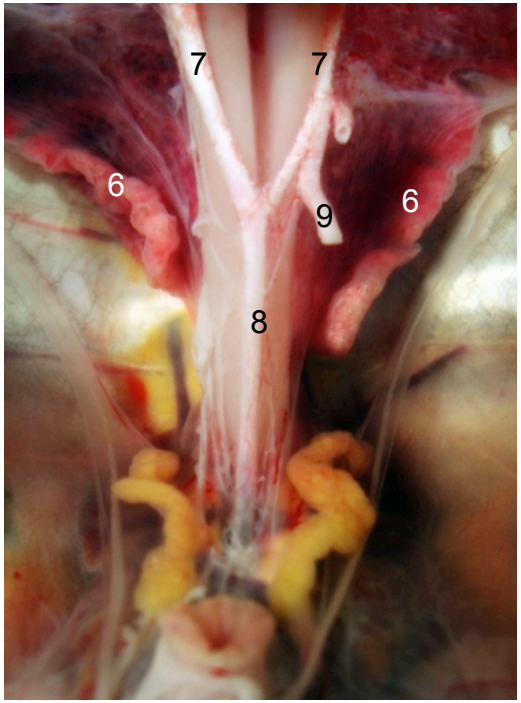

1. ventrículo
2. átrio direito
3. átrio esquerdo
4. tronco arterioso
5. glândula tireóide
6. pulmões
7. arcos aórticos
8. a. aorta dorsal
9. a. celíaco mesentérica
10. tronco pulmonar
11. aa. braquiocefálicas
12. traquéia

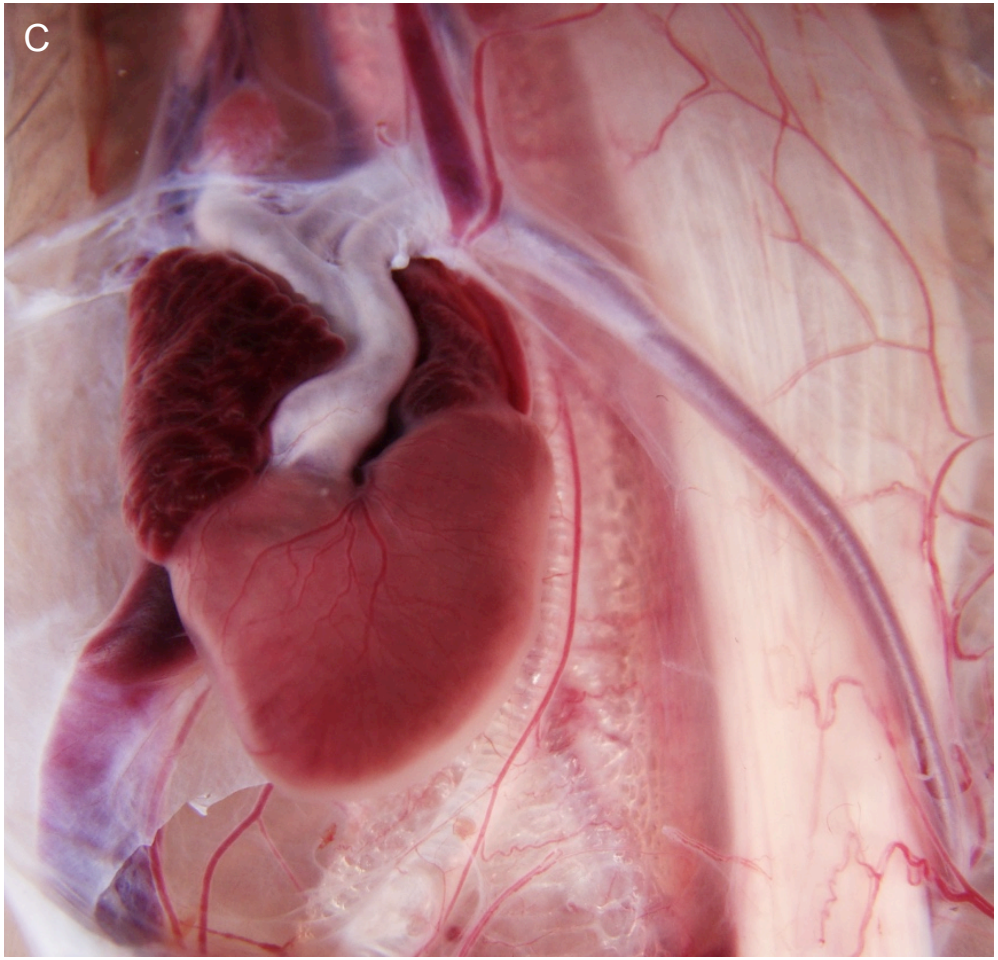

Coração e vasos da base

Nas serpentes, o coração apresenta variações de forma em relação ao eixo longitudinal. Formatos longilíneos são comuns em serpentes esbeltas de pequeno porte, como as cobras-cegas e certas colubrídeas.
Nas figuras, vista ventral do coração de *Taeniophallus occipitalis* (A), *Liotyphlops ternetzii* (B) e *Crotallus durissus* (C).

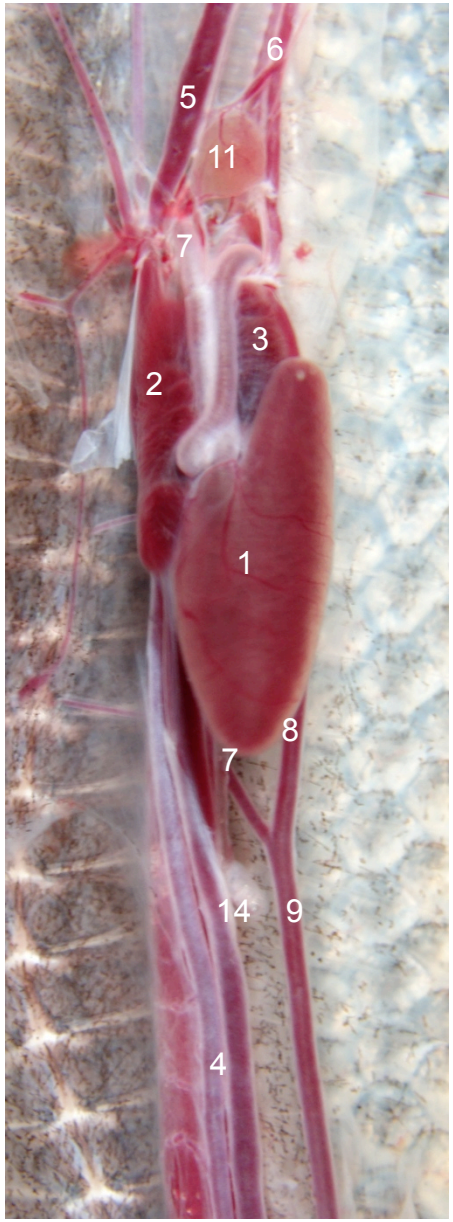

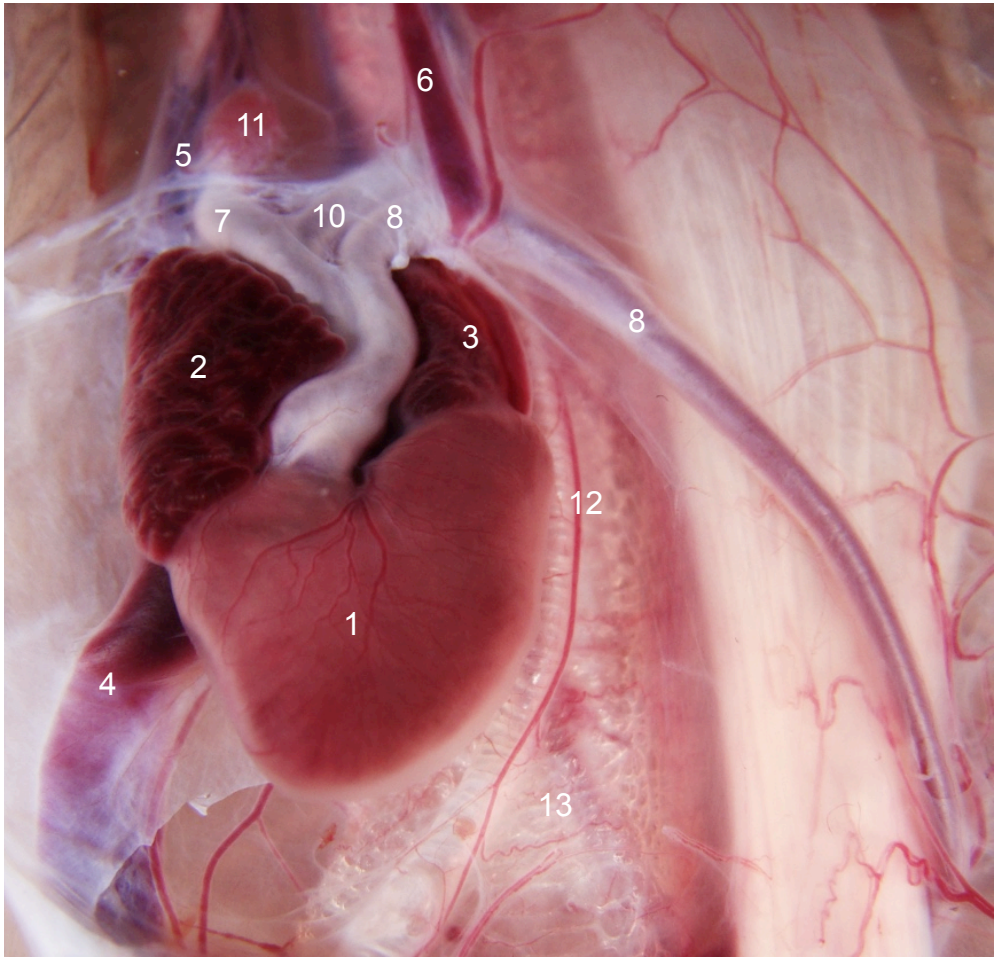

1. ventrículo
2. átrio direito
3. átrio esquerdo
4. v. pós-cava
5. v. pré-cava direita
6. v.pré-cava esquerda
7. arco aórtico direito
8. arco aórtico esquerdo
9. a. aorta dorsal
10. tronco pulmonar
11. glândula tireoide
12. brônquio
13. pulmão
14. v. pulmonar

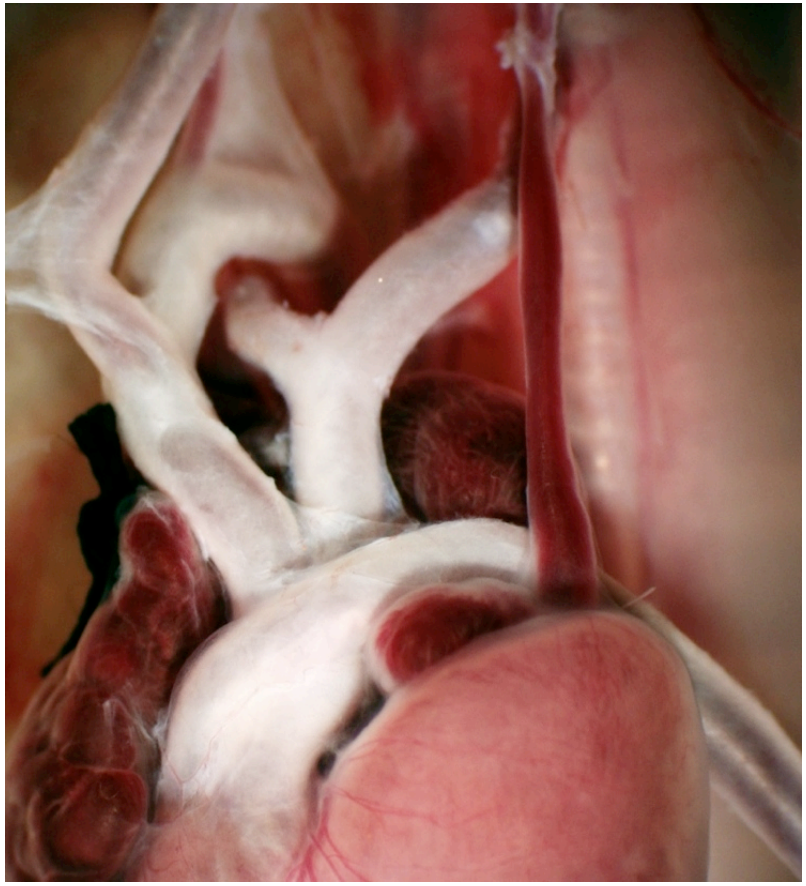

Coração e vasos da base

Os arcos aórticos direito e esquerdo se cruzam próximos à base. O tronco pulmonar emerge posteriormente e se bifurca em artérias pulmonares anterior (mais calibrosa) e posterior. Em corte transversal, temos os dois arcos aórticos e o tronco pulmonar em posição posterior.

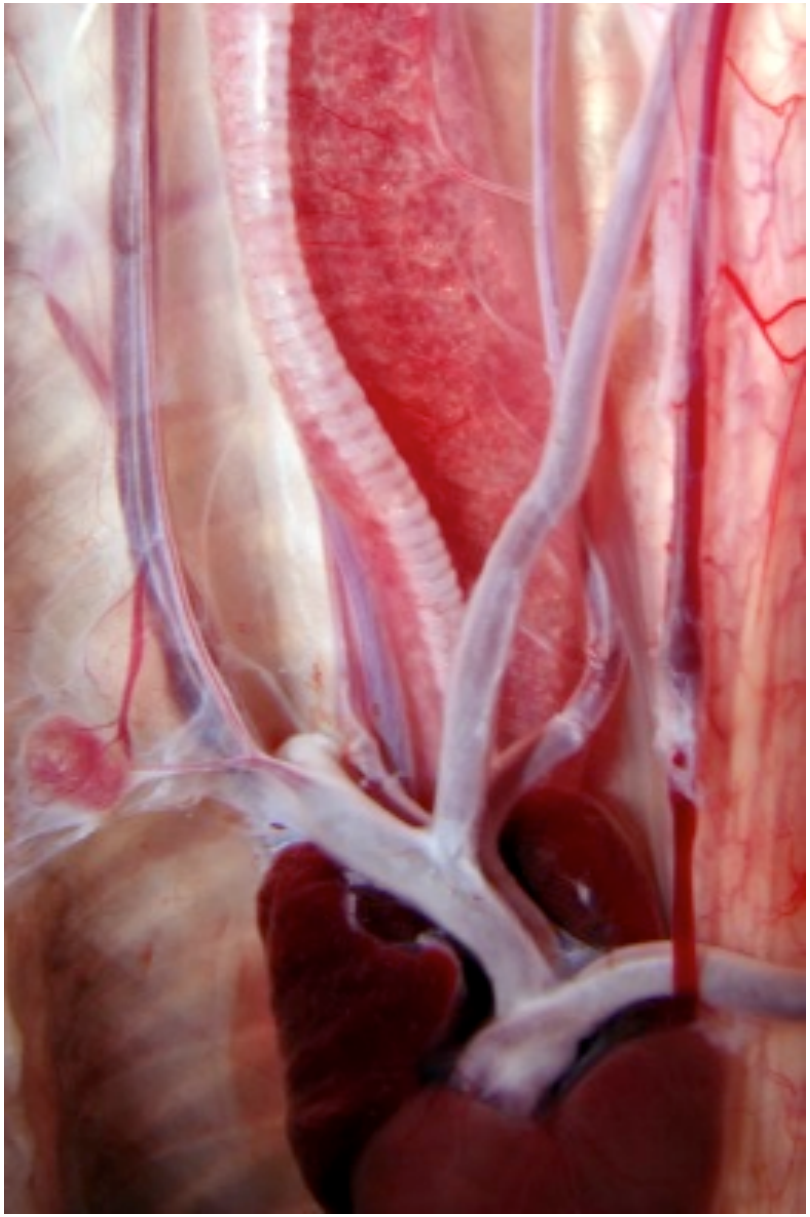

Vista ventral de coração e vasos da base de Crotallus durissus.

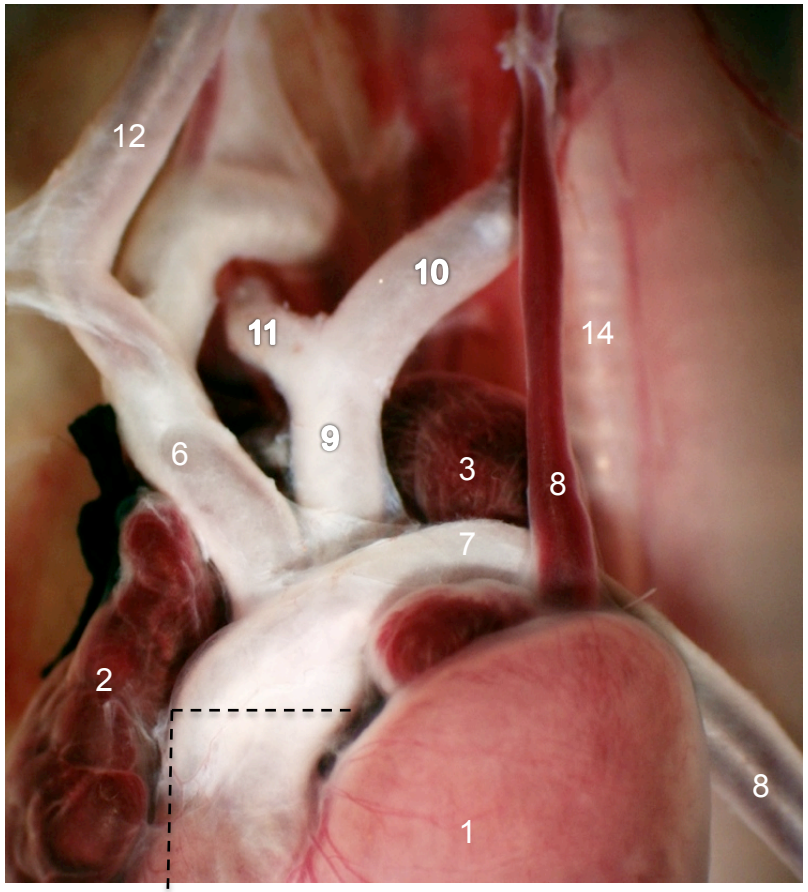

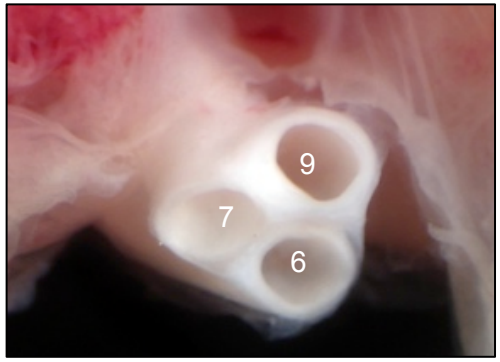

1. ventrículo
2. átrio direito
3. átrio esquerdo
4. v. pré-cava direita
5. v.pré-cava esquerda
6. arco aórtico direito
7. arco aórtico esquerda
8. a. aorta dorsal
9. tronco pulmonar
10. a.pulmonar anterior
11. a. pulmonar posterior
12. a. carótida comum
13. glândula tireoide
14. brônquio
15. pulmão direito
16. v. pulmonar

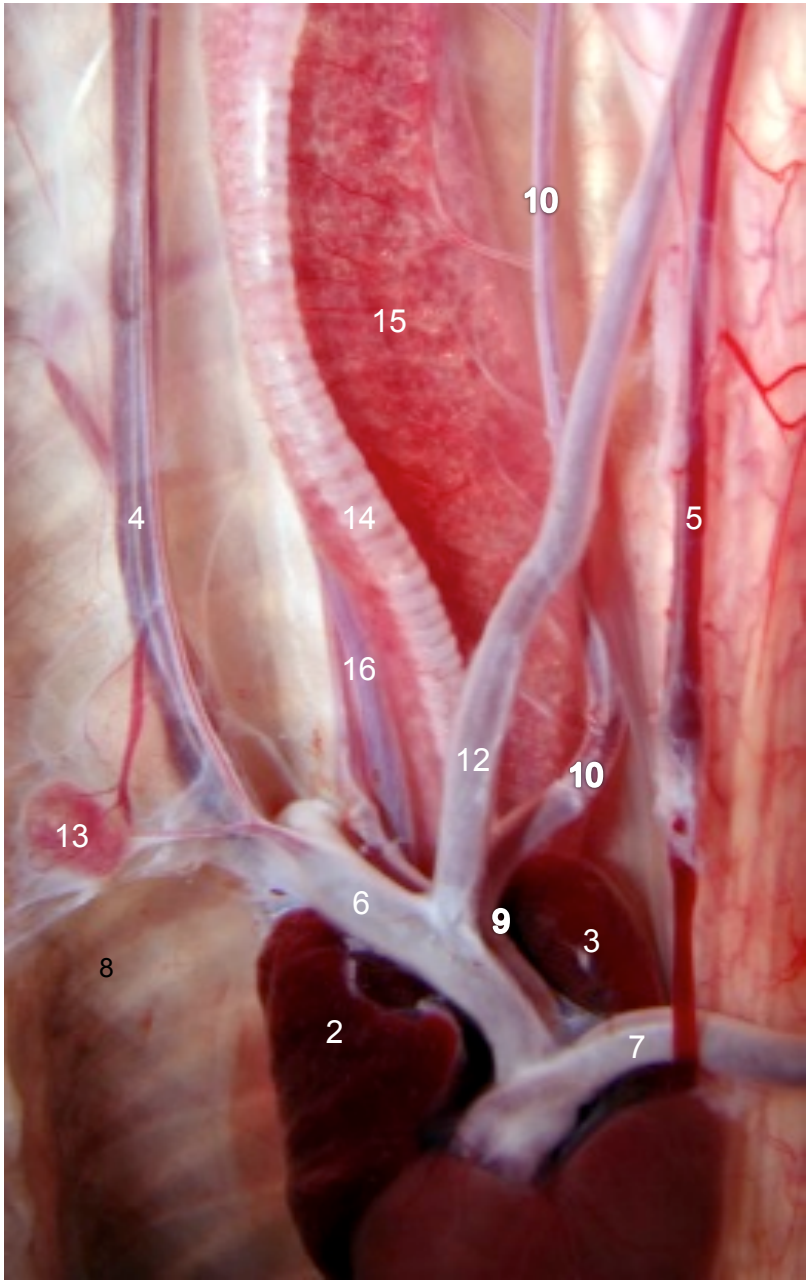

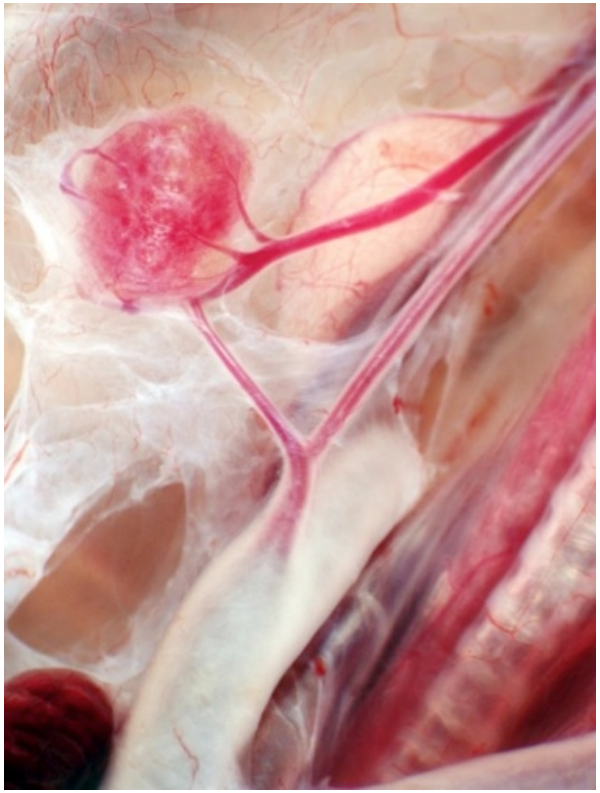

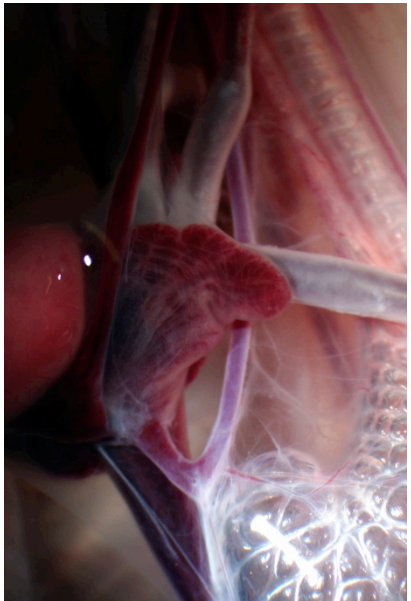

Coração e vasos

Em *Crotalus durissus,* detalhe da vascularização da glândula tireóide e, em vista posterior, vasos responsáveis pelo retorno venoso do sangue.

A veia pós-cava, a mais calibrosa do organismo, drena os órgãos e tecidos posteriores ao coração, enquanto as veias pré-cavas drenam a cabeça e estruturas próximas. O átrio esquerdo recebe o sangue oxigenado nos pulmões, pela veia pulmonar.

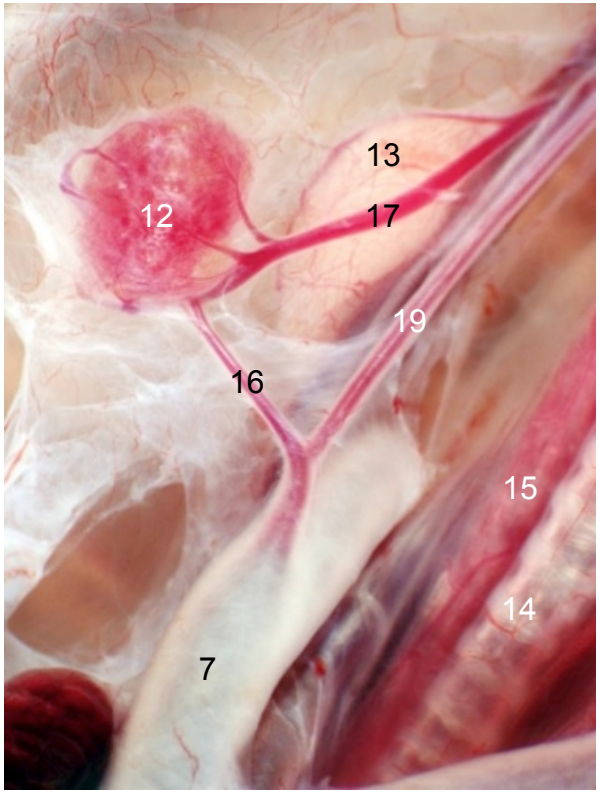

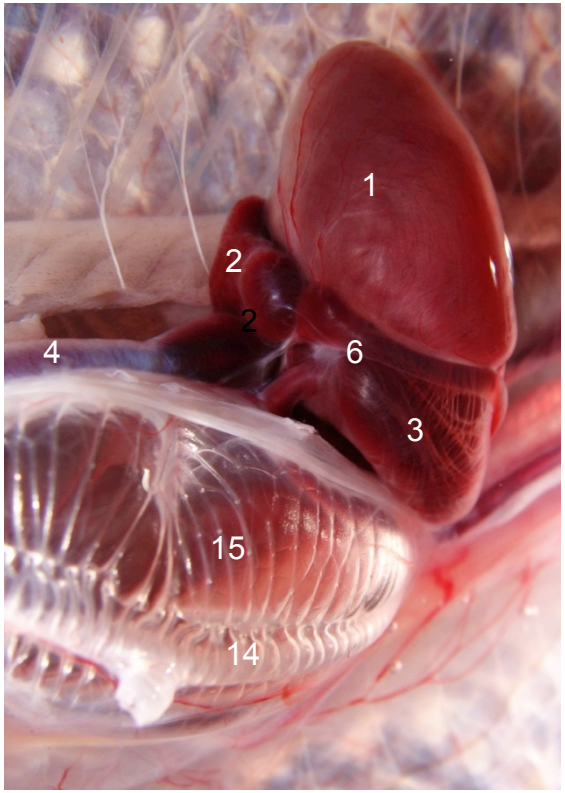

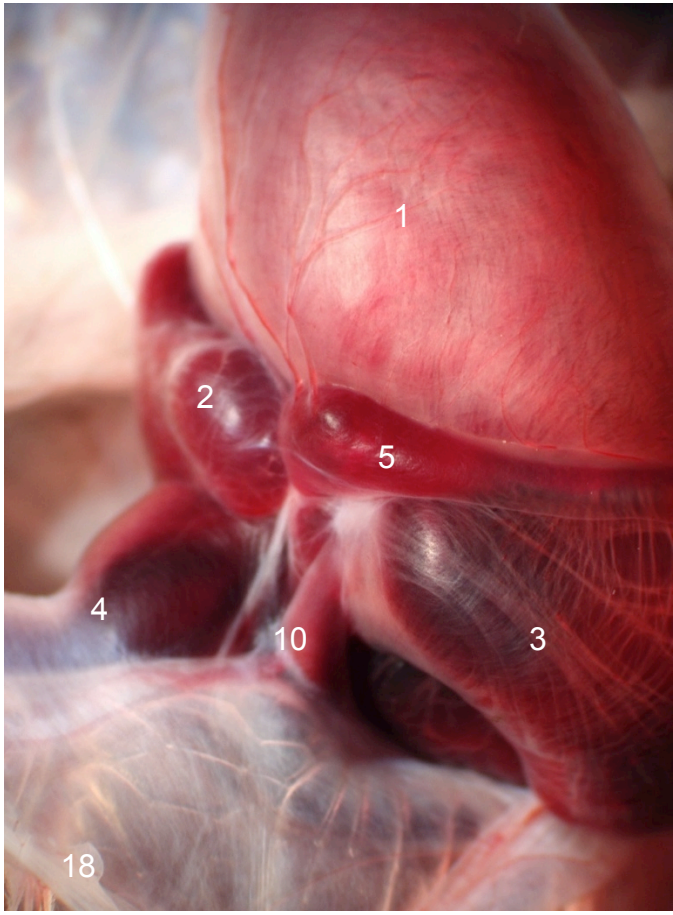

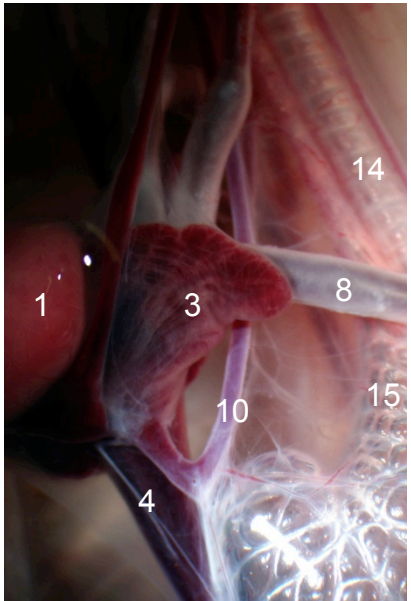

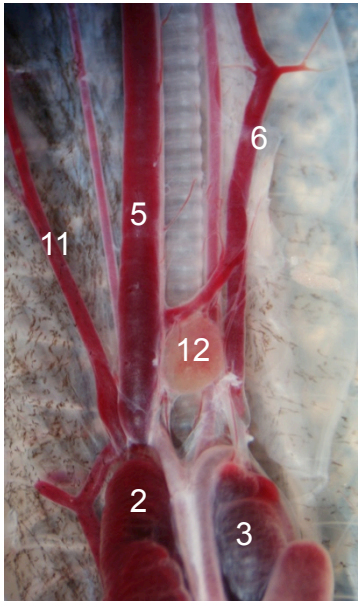

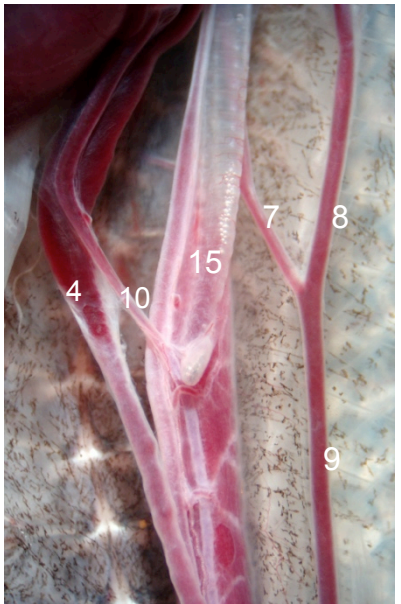

1. ventrículo
2. átrio direito
3. átrio esquerdo
4. v. pós-cava
5. v. pré-cava direita
6. v. pré-cava esquerda
7. arco aórtico direito
8. arco aórtico esquerdo
9. a. aorta dorsal
10. v. pulmonar
11. v. ázigos
12. glândula tireoide
13. timo
14. brônquio
15. pulmão direito
16. a tireóidea
17. v. tireóidea
18. pericárdio
19. a. carótida direita

LACERTILIA

A, Vista ventral do tronco de lagarto com parte do esqueleto hióide e musculatura.

Em B e C, vista posterior (dorsal) do coração, com destaque para as veias cavas e veias pulmonares (*Tropidurus torquatus*).

Vista ventral (D) e anterior (E) do coração de *Notomabuya* sp, após secção dos átrios e do tronco arterioso.

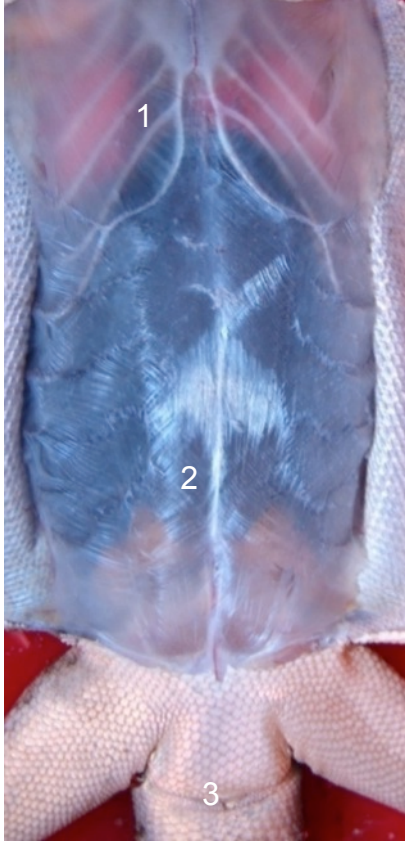

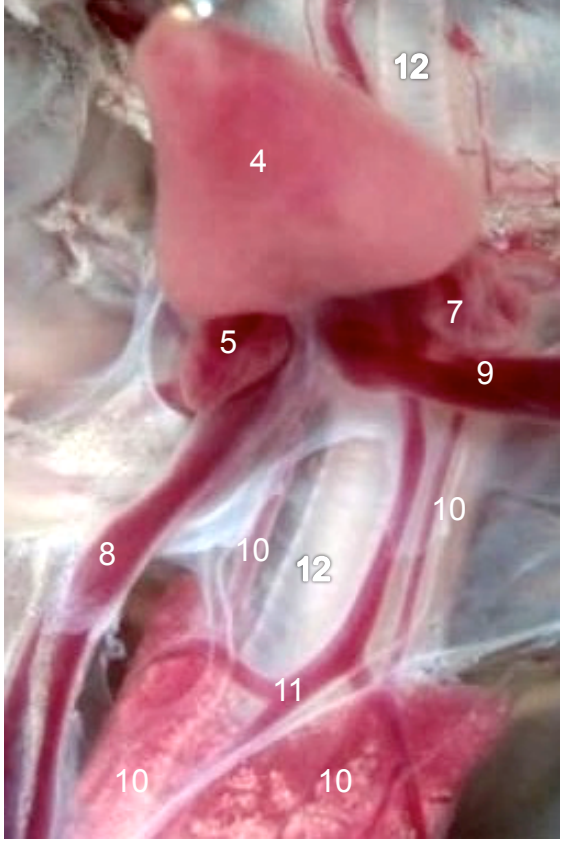

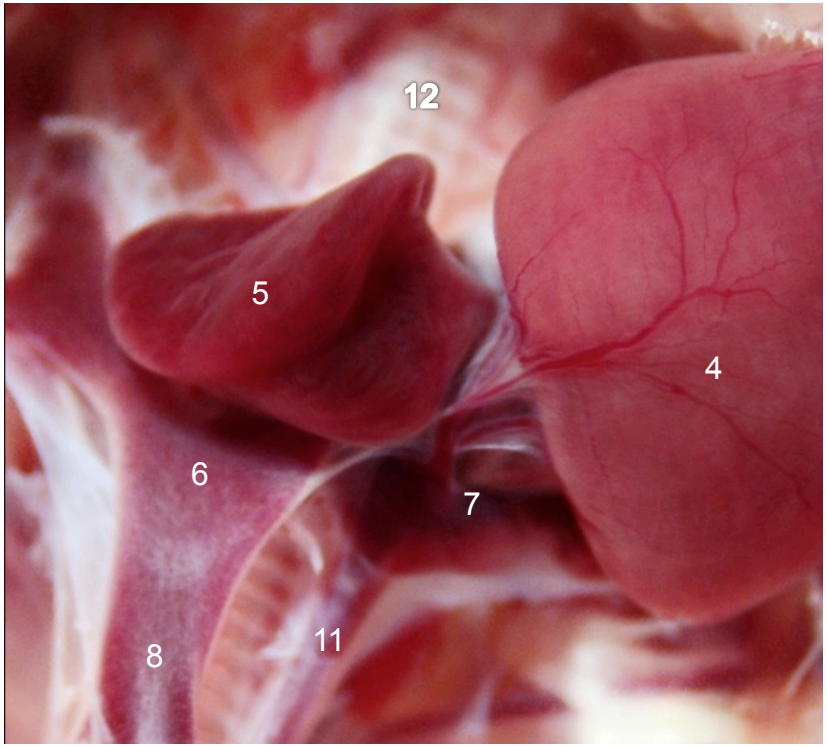

1. costelas
2. m. reto abdominal
3. cloaca
4. ventrículo
5. átrio direito
6. seio venoso
7. átrio esquerdo
8. v. pós-cava
9. v. pré-cava esquerda
10. aa. pulmonares
11. vv. pulmonares
12. traqueia
13. arcos aórticos
14. tronco pulmonar
15. válvula átrio-ventricular

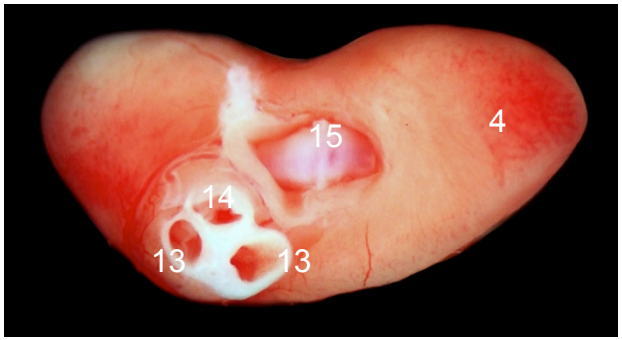

Coração de Crocodilianos
Vista ventral do coração de juvenil de *Caiman crocodylus.*

A anatomia do coração e dos vasos da base dos crocodilianos é a mais complexa entre os vertebrados, incluindo características de répteis, e de mamíferos e aves. Iniciado por Panizza (1833), o trabalho de desvendar seus aspectos morfofuncionais ainda desafia os anatomistas e fisiologistas, a despeito das novas tecnologias utilizadas na pesquisa.

O coração é composto por um **seio venoso** situado na confluência das veias cavas, **dois átrios** de tamanho similar e **dois ventrículos** completamente separados por um septo interventricular. Em vista ventral, o coração aparece envolto por uma membrana fibrosa – o pericárdio. Após a remoção deste, se evidencia a cavidade pericárdica, delimitada pelos lobos hepáticos e o coração.

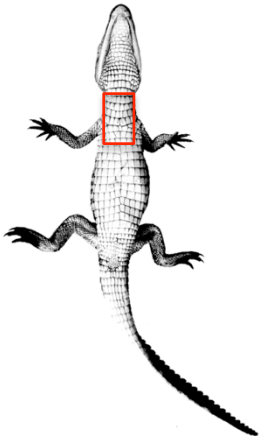

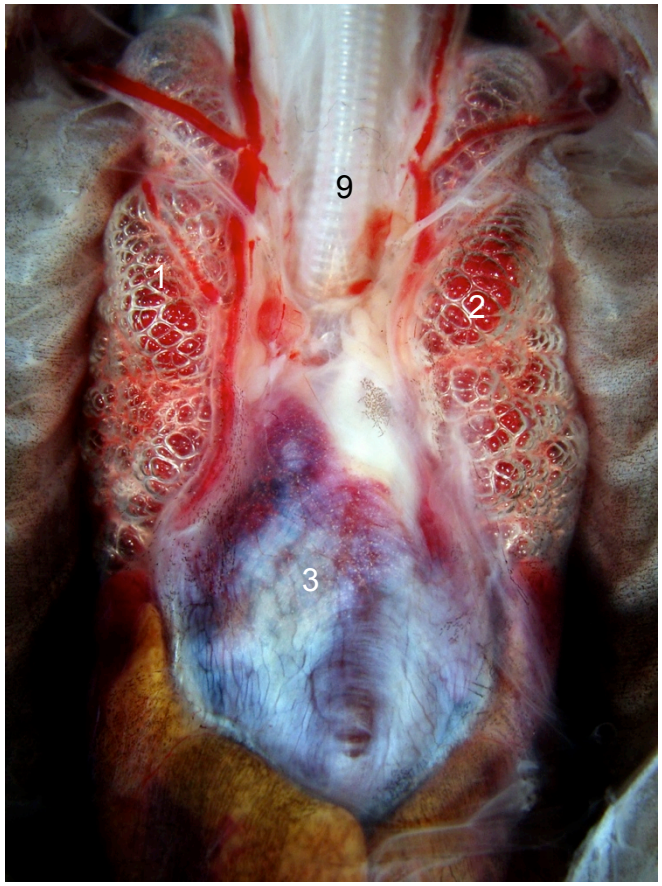

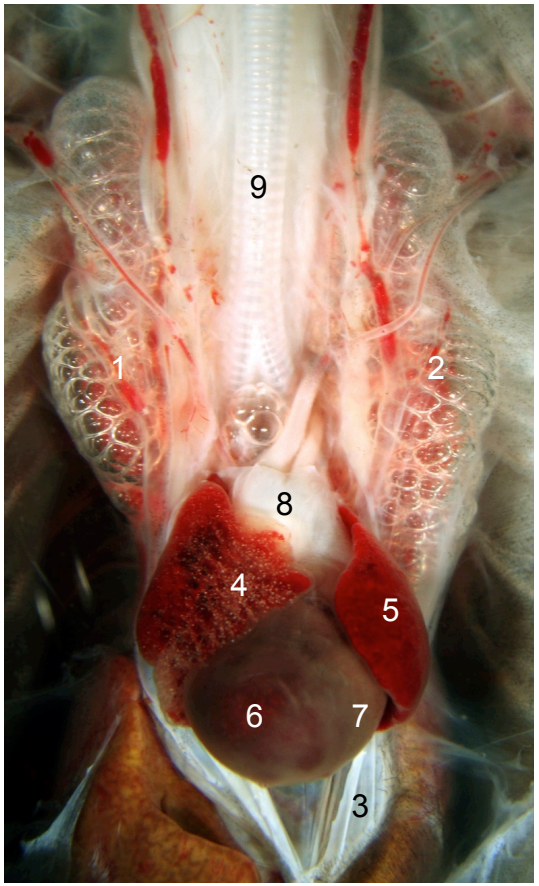

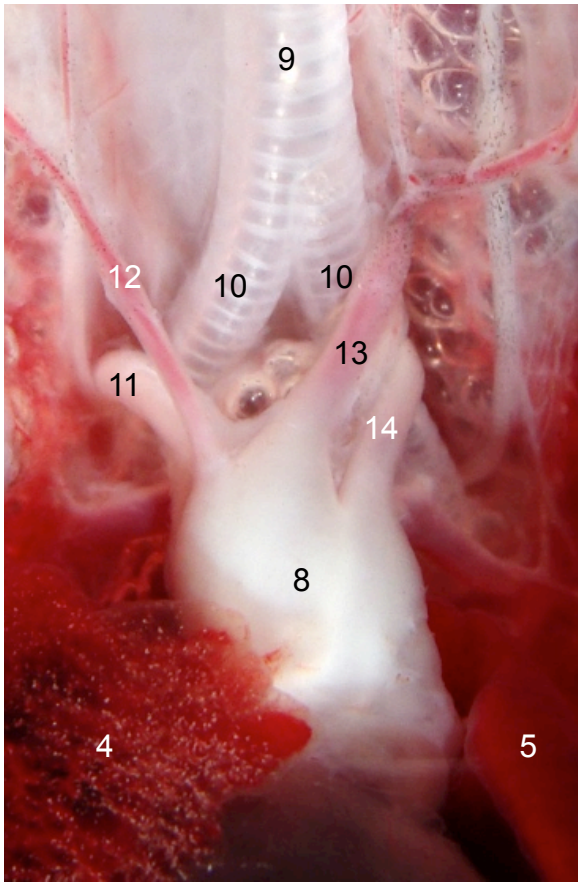

1. lobo cranial do pulmão direito
2. lobo cranial do pulmão esquerdo
3. membrana pericárdica
4. átrio direito
5. átrio esquerdo
6. ventrículo direito
7. ventrículo esquerdo
8. tronco arterioso
9. taquéia
10. brônquios
11. arco aórtico direito
12. a. subclávia
13. a. carótida comum
14. arco aórtico esquerdo

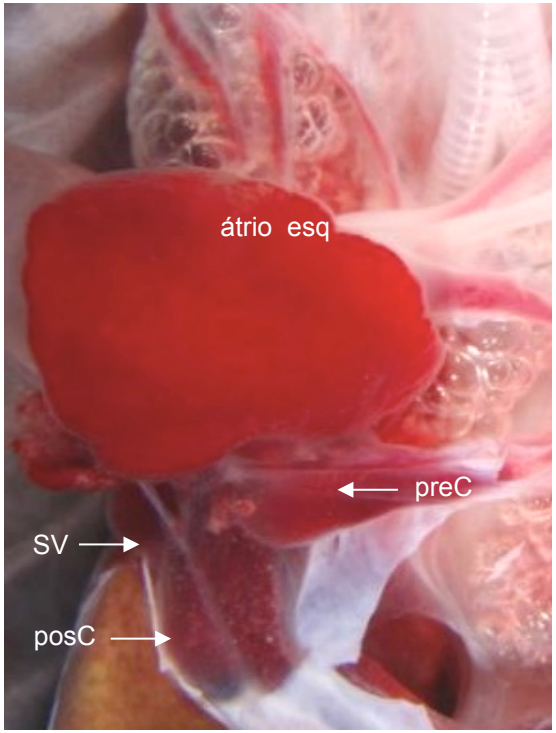

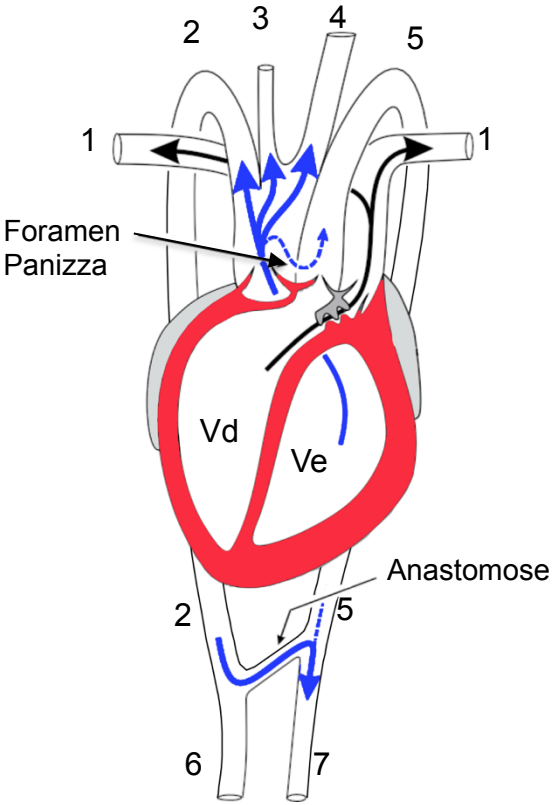

adaptado de Axelsson et al. (1996)

Coração de Crocodilianos

No coração de *Caiman crocodylus,* em vista dorsal, é possível identificar as veias pré-cava (preC), pós-cava (posC) e o seio venoso (SV).
O esquema mostra a organização das câmaras cardíacas e das artérias derivadas da base do coração. Do ventrículo direito (Vd), além do arco aórtico esquerdo (5), parte um tronco pulmonar, que se bifurca formando as artérias pulmonares direita e esquerda (1). Do ventrículo esquerdo (Ve) parte o arco aórtico direito (2). Deste, derivam as artérias carótida comum (3) e a artéria subclávia (4).
Os dois arcos aórticos se conectam por uma anastomose arterial (Anastomose), e originam a artéria aorta dorsal (6) e a artéria celiaco-mesentérica (7). As aortas direita e esquerda são presentes nos demais répteis, porém, nos crocodilianos elas são assimétricas – sendo a direita maior.

O Foramen de Panizza é uma abertura que conecta aos dois arcos aórticos, localizado na junção da parede comum, onde os arcos se cruzam. Segundo Axelsson et al.(1996), o significado funcional do Foramen de Panizza seria de suprir sangue para os circuitos coronariano e cerebral durante os períodos de desvio direita-esquerda, durante submersão prolongada, quando o fluxo para o ventrículo esquerdo é marcadamente reduzido.
A circulação direita - 1 (pulmonar) pode ser desviada para a via sistêmica (pelo arco esquerdo – 5), quando o animal entra em apneia. Essa via conduz o sangue preferencialmente para o Trato Gastrointestinal, via artéria celíaco-mesentérica (7).

Animais Endotérmicos

O sistema cardiovascular das aves e dos mamíferos apresentam em comum a presença de dois circuitos distintos – o pulmonar e o sistêmico. O coração é composto por duas bombas em paralelo – direita e esquerda, cada uma delas compostas por duas câmaras ligadas em série: átrio e ventrículo. O ventrículo direito é menos desenvolvido que o esquerdo, embora os volumes sanguíneos comportados pelas câmaras sejam iguais.

Nos dois casos, um seio-venoso persiste na fase embrionária, sendo posteriormente incorporado ao átrio direito. Assim, o marca-passo cardíaco – nódulo sinoatrial, se localiza na parede do átrio direito. Um segundo marca-passo, o nódulo atrioventricular, tem importante papel na propagação dos potenciais de ação para os ventrículos.

No entanto, existem diferenças morfológicas e funcionais entre os sistemas cardiovasculares de aves e mamíferos.

Diferenças Morfo-funcionais

Ao invés de arcos aórticos (Aao) pares, as aves perderam o arco esquerdo, enquanto os mamíferos perderam o direito. Assim, nas aves persiste o arco aórtico direito, enquanto nos mamíferos persiste o esquerdo.

Nas **aves**, a válvula atrioventricular direita é muscular; não possuindo estruturas fibrosas nem cordas tendíneas. Aves possuem troncos braquiocefálicos (TBC) duplos, condição que favorece a irrigação dos músculos peitorais, principais responsáveis pelo voo. Assim, aves que não voam apresentam redução no calibre desses vasos.

Nos **mamíferos**, a organização das artérias derivadas do arco aórtico varia entre os diferentes grupos. O tronco braquiocefálico é único. Nos bovinos e equinos, dele derivam as artérias carótidas comuns e subclávias. No cão, o tronco braquiocefálico origina a a. subclávia direita e as artérias carótidas comuns, enquanto a a. subclávia esquerda deriva do arco aórtico. No humano, o TBC origina a a. subclávia e a. carótida direitas, enquanto a a. carótida e subclávia esquerdas derivam do arco aórtico.

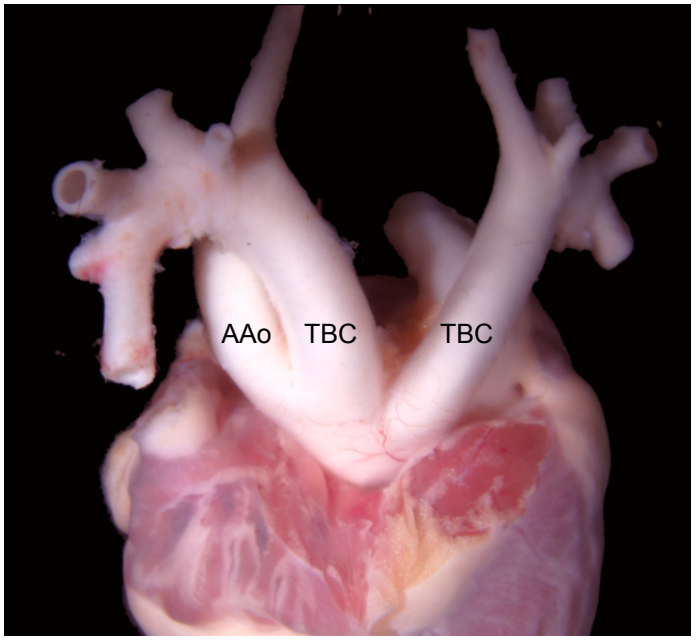

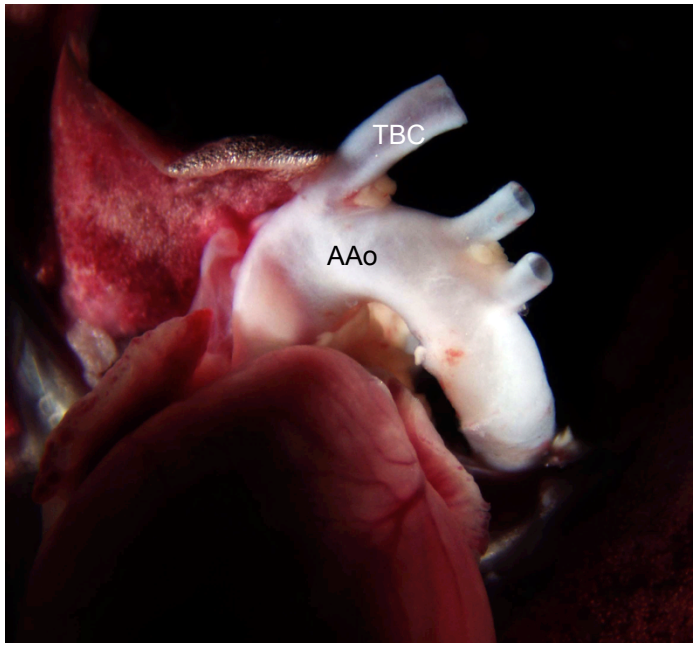

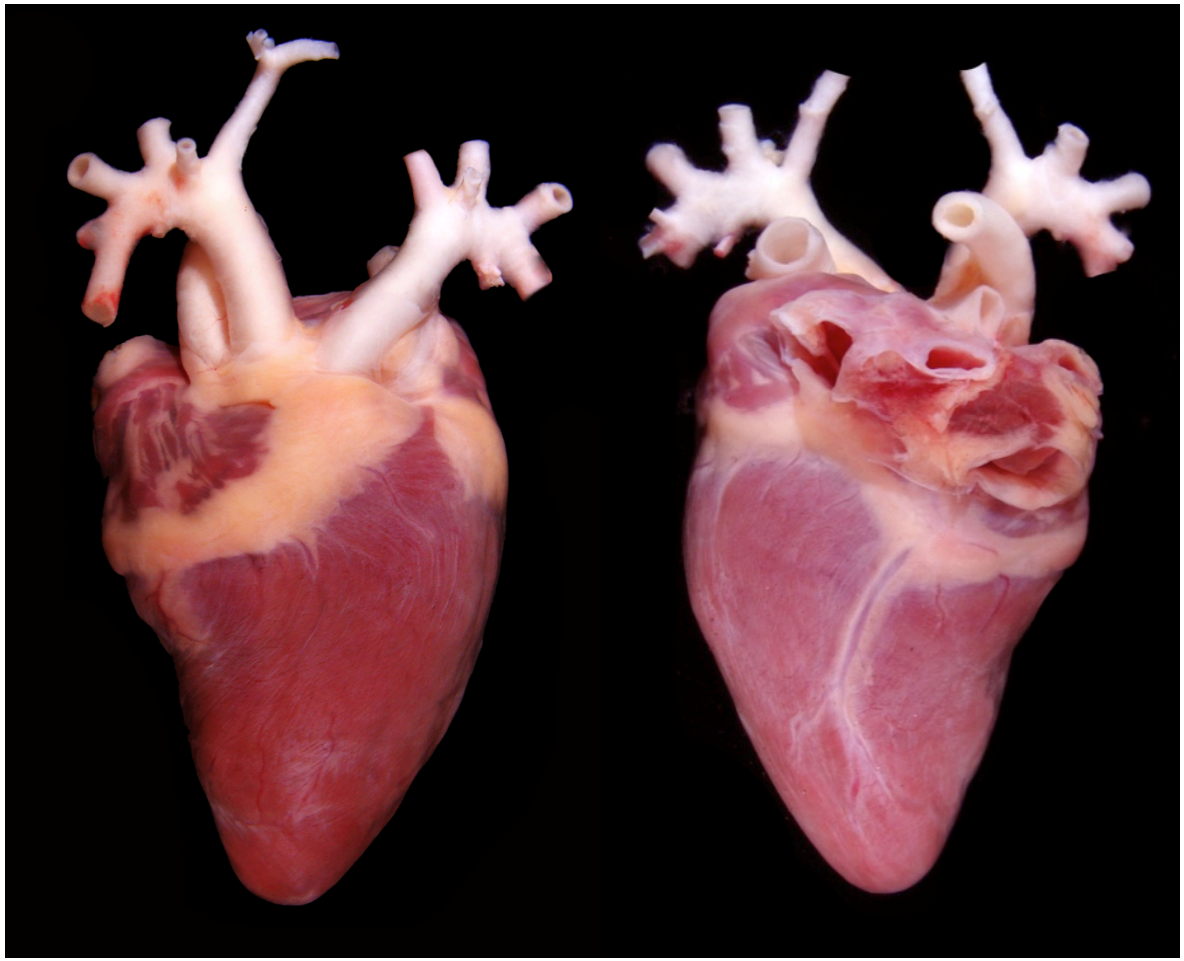

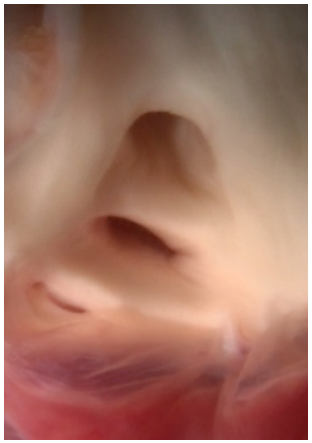

O Coração das Aves

Vista dorsal e ventral do coração de carcará – *Caracara plancus,* com detalhes do tronco aórtico, troncos braquiocefálicos e tronco pulmonar.
Com a secção longitudinal dos ventrículos, podemos observar as válvulas atrioventriculares, válvula semilunar aórtica e óstios dos troncos braquiocefálicos.

Ao lado, comparação dos troncos arteriais do coração de carcará e ema – *Rhea americana*.
Note as diferenças entre os calibres da aorta e dos troncos braquiocefálicos no carcará (ave voadora) e na ema (ave de locomoção terrestre).

LACV – UnB - AVES
SISTEMA CARDIOVASCULAR

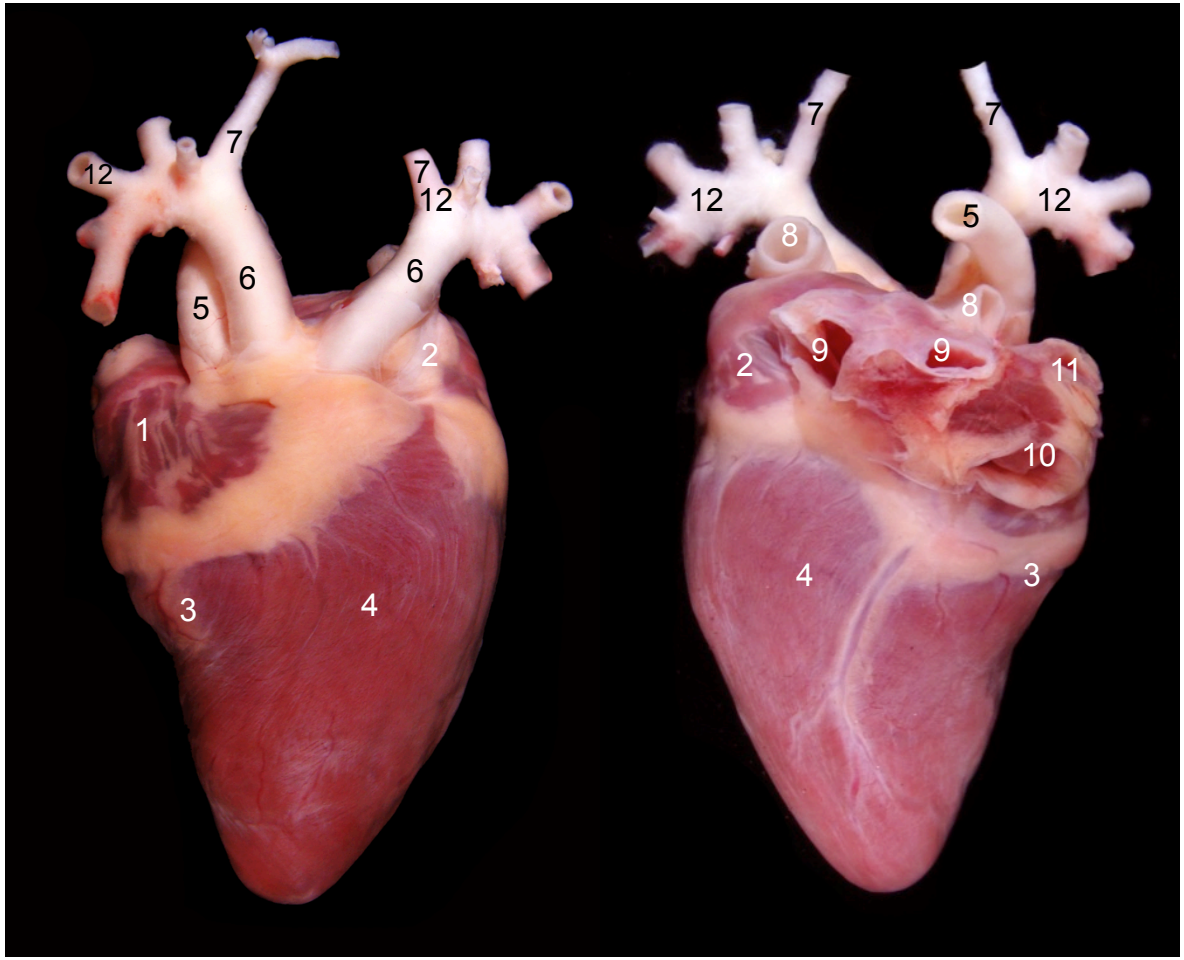

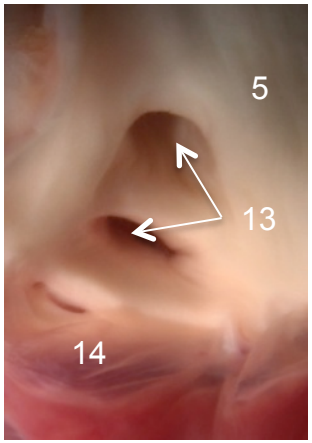

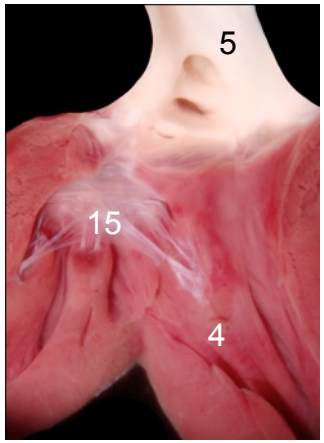

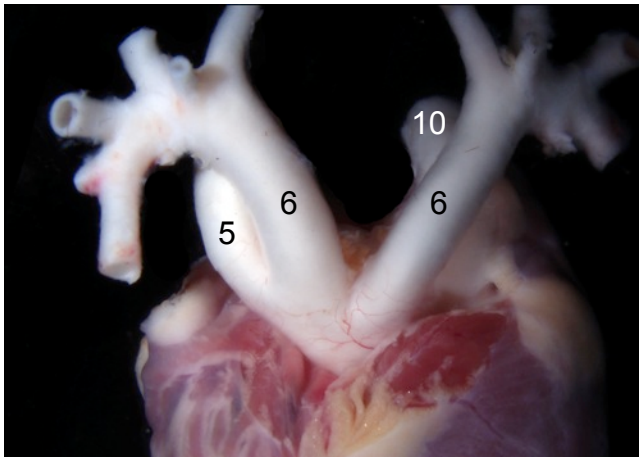

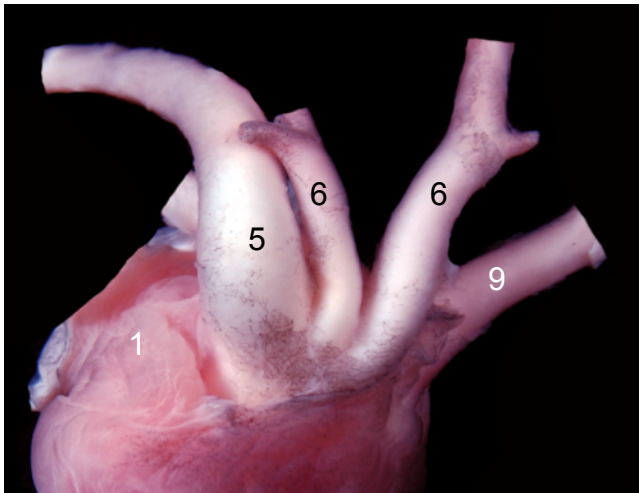

1. átrio direito
2. átrio esquerdo
3. ventrículo direito
4. ventrículo esquerdo
5. a. aorta
6. tronco braquiocefálico
7. a. carótida comum
8. a. pulmonar
9. v. pulmonar
10. v. pós-cava
11. v. pré-cava
12. a. subclávias
13. óstios dos troncos braquiocefálicos
14. válvula semilunar aórtica
15. válvula átrio-ventricular esquerda

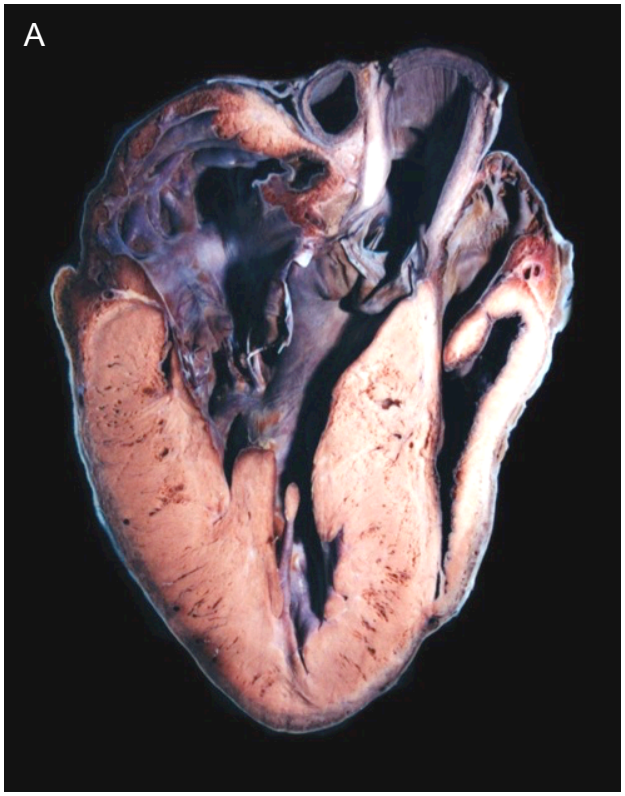

Estruturas internas do coração de aves

A e B. Secção frontal do coração de ema – *Rhea americana,* evidenciando átrios, ventrículos e a. aorta. Em C, vista superior do coração após a remoção dos átrios, onde se visualiza o septo inter-atrial e os vasos da base – a. aorta, de parede mais expeça e tronco pulmonar. Diferente do coração dos mamíferos, a válvula átrio-ventricular direita das aves é muscular, não possuindo cordas tendíneas (D - E). Em F, vista da câmara atrial do coração de carcará – *Caracara plancus*, com destaque para o septo inter-atrial.

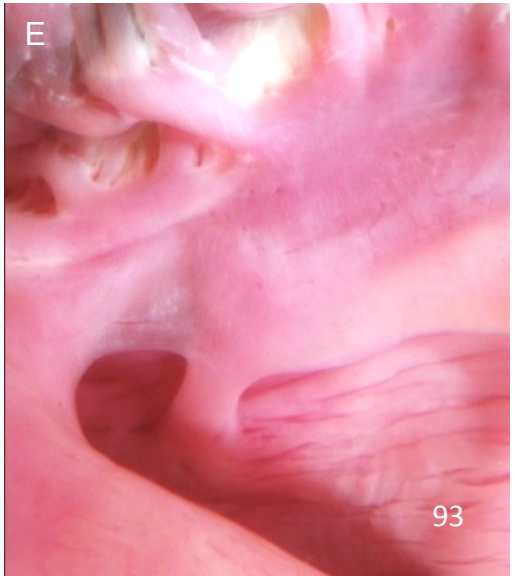

LACV – UnB - AVES
SISTEMA CARDIOVASCULAR

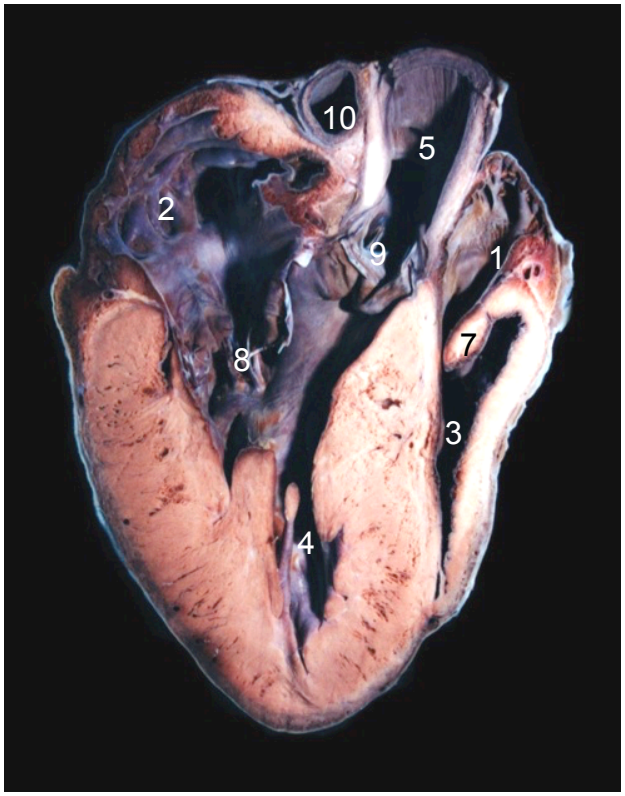

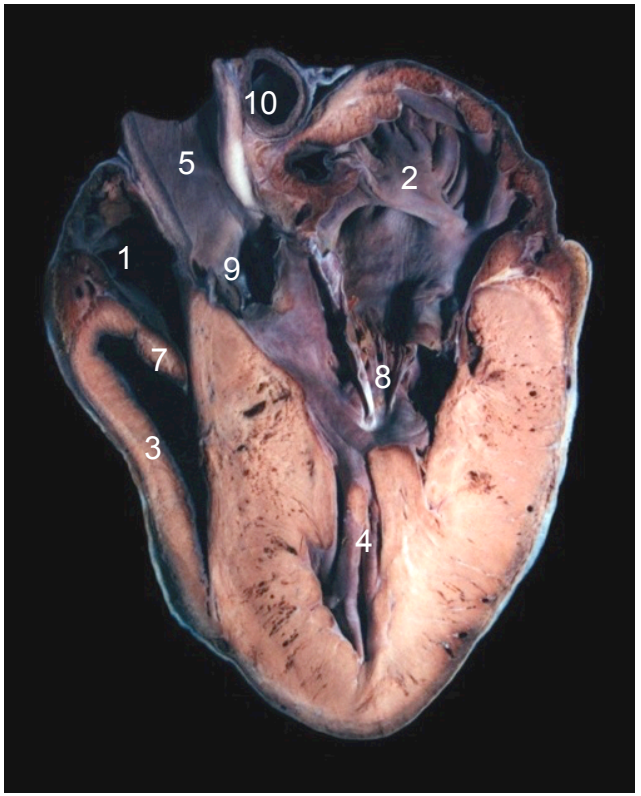

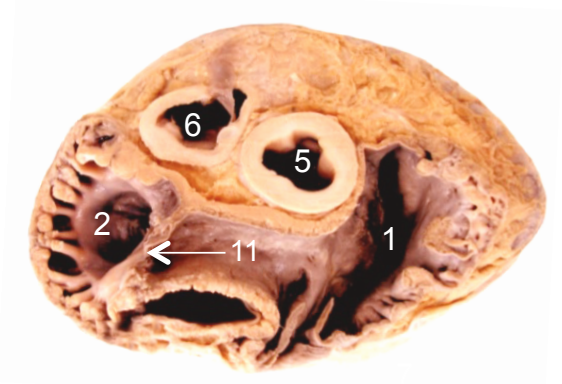

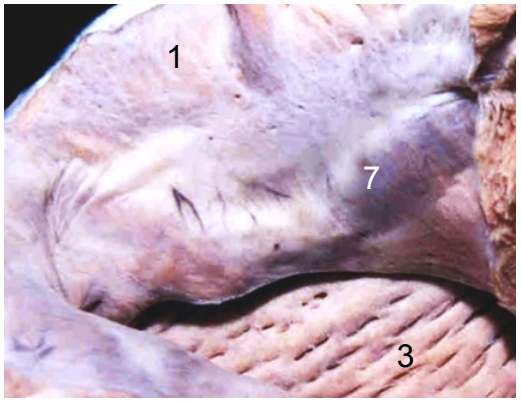

1. átrio direito
2. átrio esquerdo
3. ventrículo direito
4. ventrículo esquerdo
5. a. aorta
6. tronco pulmonar
7. válvula atrioventricular direita (muscular)
8. válvula atrioventricular esquerda (bicúspide)
9. válvula semilunar aórtica
10. a. pulmonar esquerda
11. septo inter-atrial
12. troncos braquiocefálicos
13. tecido adiposo

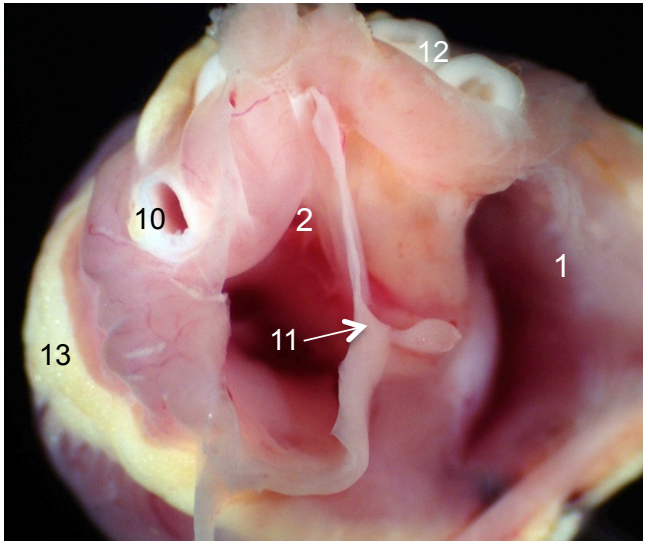

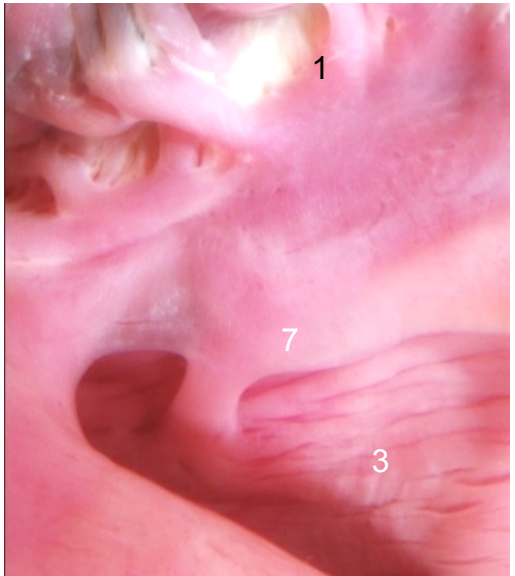

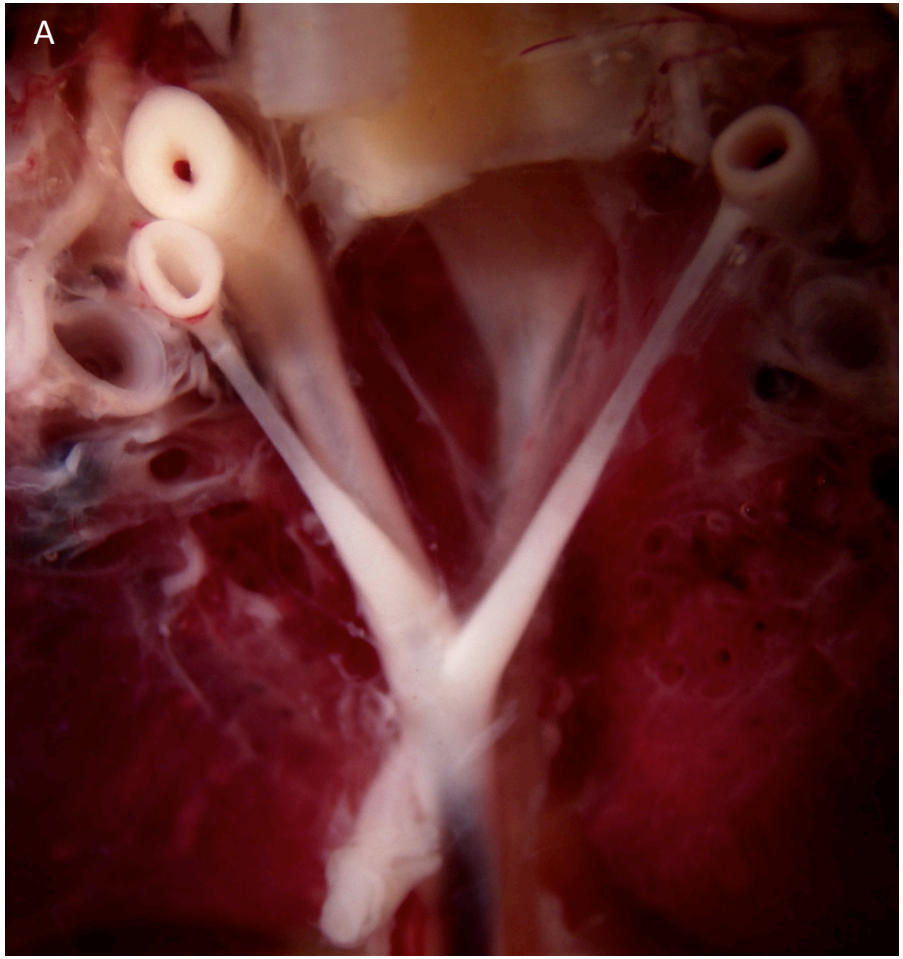

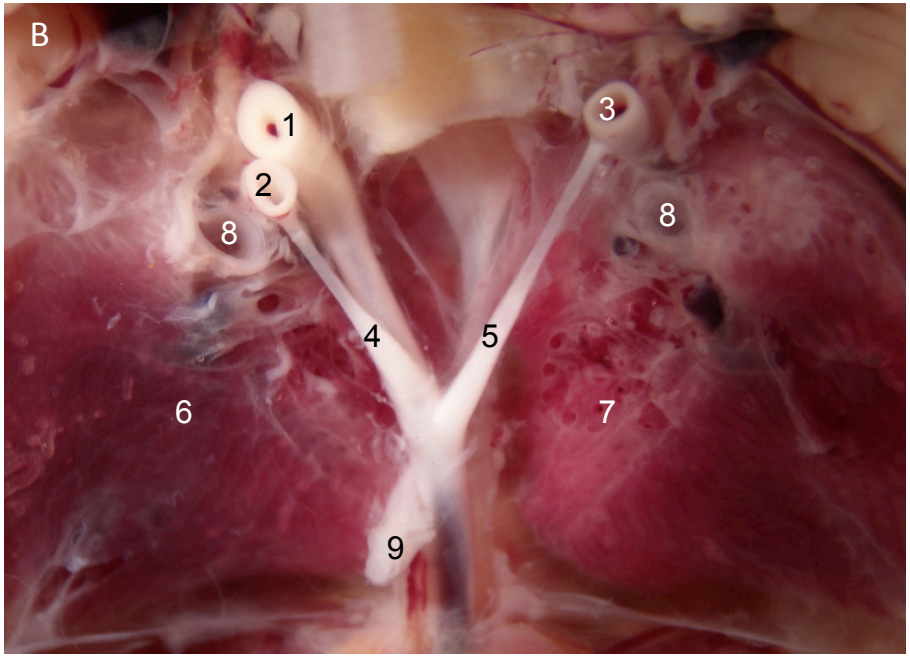

1. a. aorta
2. a. pulmonar direita
3. a. pulmonar esquerda
4. ducto arterioso direito
5. ducto arterioso esquerdo
6. pulmão direito
7. pulmão esquerdo
8. brônquio
9. a. celíaco-mesentérica

Ductos arteriosos em Aves

Gallus domesticus, com 21 dias de desenvolvimento e cerca de 12 horas após a eclosão. O esterno, os músculos peitorais e o coração foram removidos, evidenciando os pulmões, a artéria aorta descendente, as duas artérias pulmonares, dois ductos arteriosos e a artéria celíaco-mesentérica.

Os ductos arteriosos comunicam o circuito pulmonar ao sistêmico. Tal condição persiste ao longo da fase fetal, e que é desfeita após a eclosão, quando tem início a respiração pulmonar.

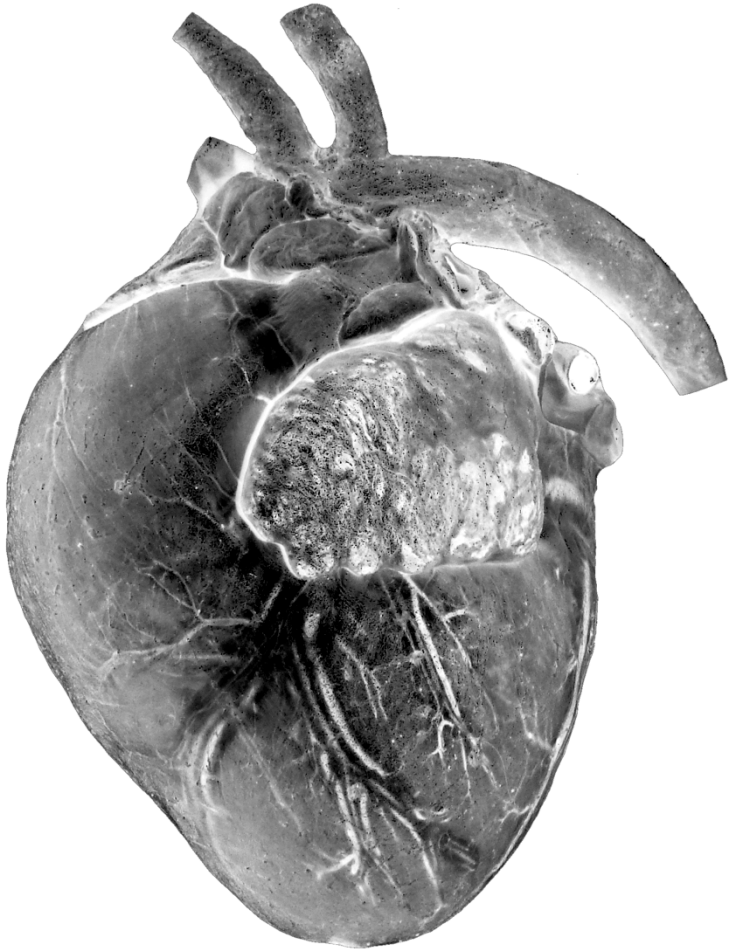

Coração de mamífero

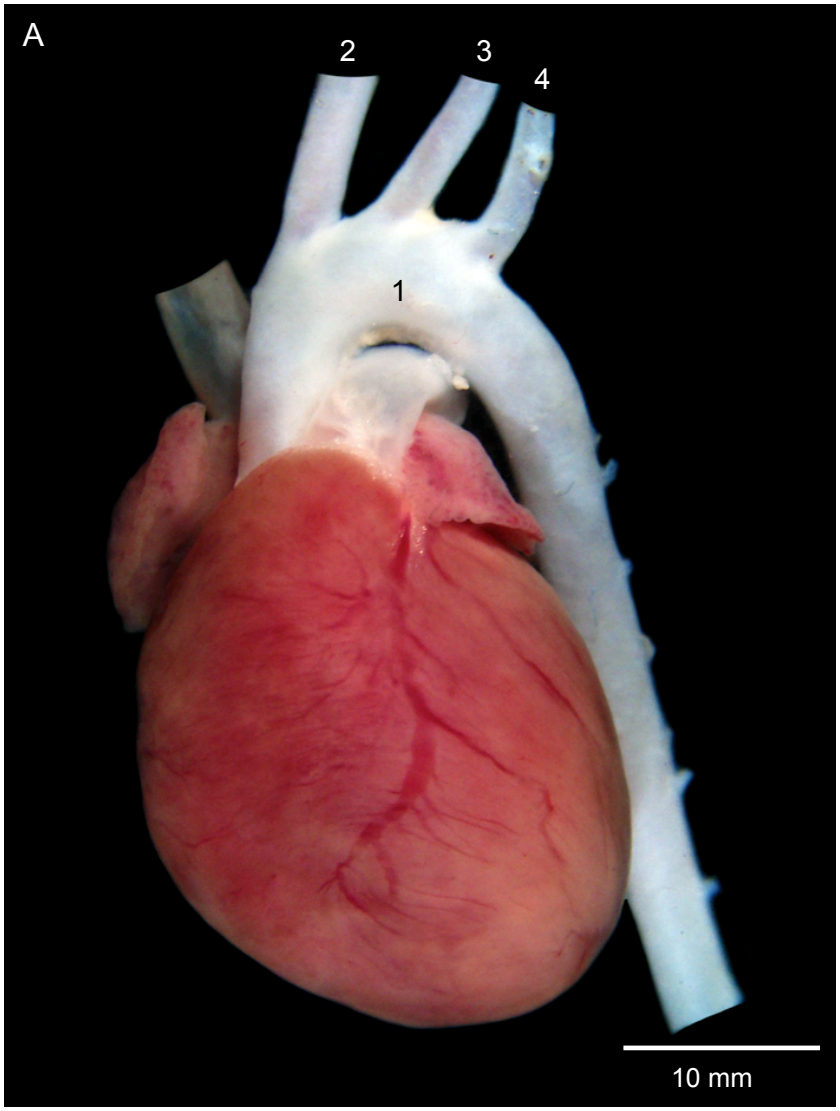

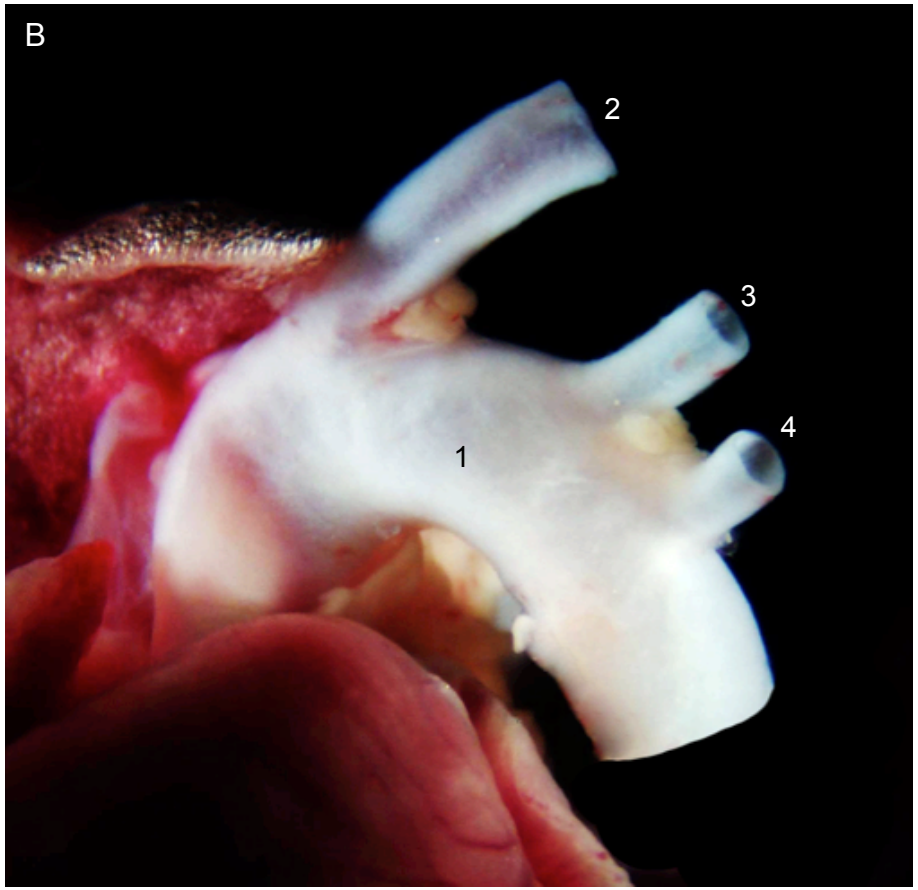

Coração de roedores

Nos roedores, como nos demais mamíferos, o arco aórtico (1) presente é o esquerdo, e ele é voltado para trás. Dele derivam o tronco braquiocefálico (2), seguido pela artéria carótida comum esquerda (3) e a. subclávia esquerda (4). Essa combinação é variável entre os diversos grupos de mamíferos.

A - camundongo – *Mus musculus*
B - rato – *Rattus norvergicus*

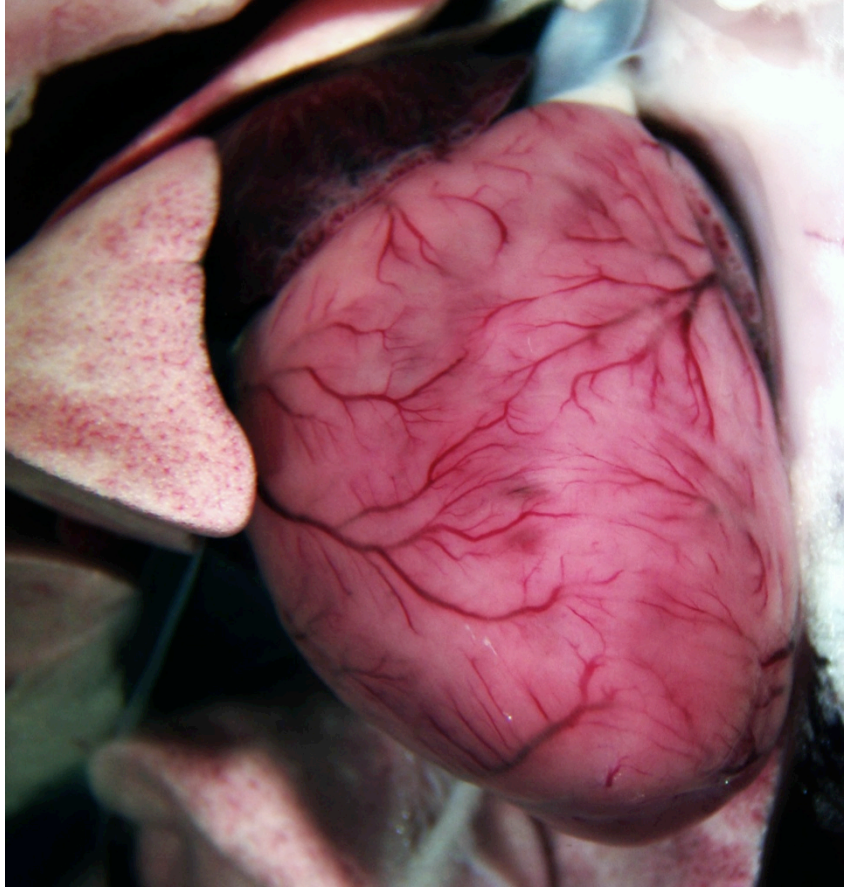

Coração e timo de camundongo, *Mus musculus*. Esses órgãos ocupam a região denominada mediastino. Após remoção do timo e do pericárdio se destacam os ventrículos e a irrigação coronariana.

Ao lado, em vista posterior, o átrio direito com a veia pós-cava seccionada além de artérias e veias pulmonares (mais calibrosas).

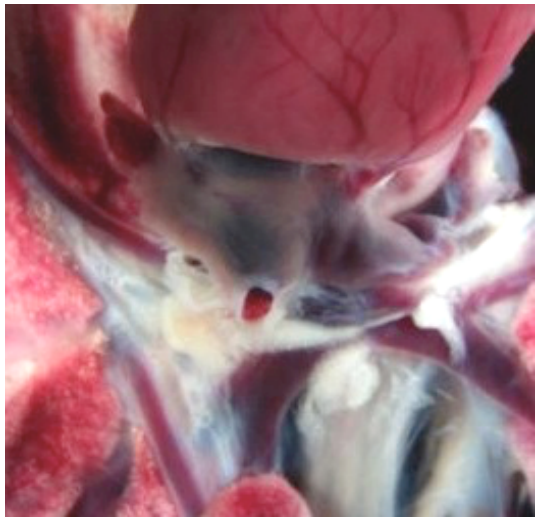

O coração da girafa africana – *Giraffa camaleopardalis* – se destaca por ser um dos mais potentes sistemas de bombeamento entre os vertebrados.

Na sístole ventricular, a pressão atinge 260 milímetros de mercúrio (mmHg), levando sangue até a cabeça e o sistema nervoso localizados a cerca de 4 metros de altura.

O formato cônico e alongado do ventrículo esquerdo sugere uma contração peristáltica ou bifásica, a partir do ápice ventricular, em direção à base.

O músculo papilar, muito desenvolvido, sustenta uma resistente válvula bicúspide. Os calibres das veias e artérias coronárias e do feixe de condução (Purkinge) localizado no ventrículo direito, também são dignos de nota.

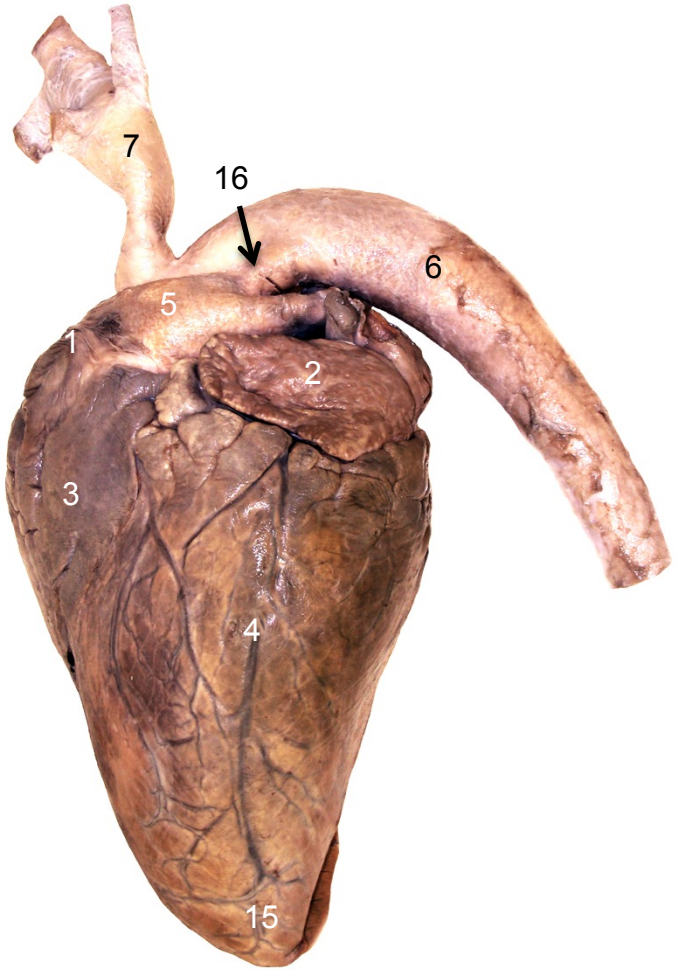

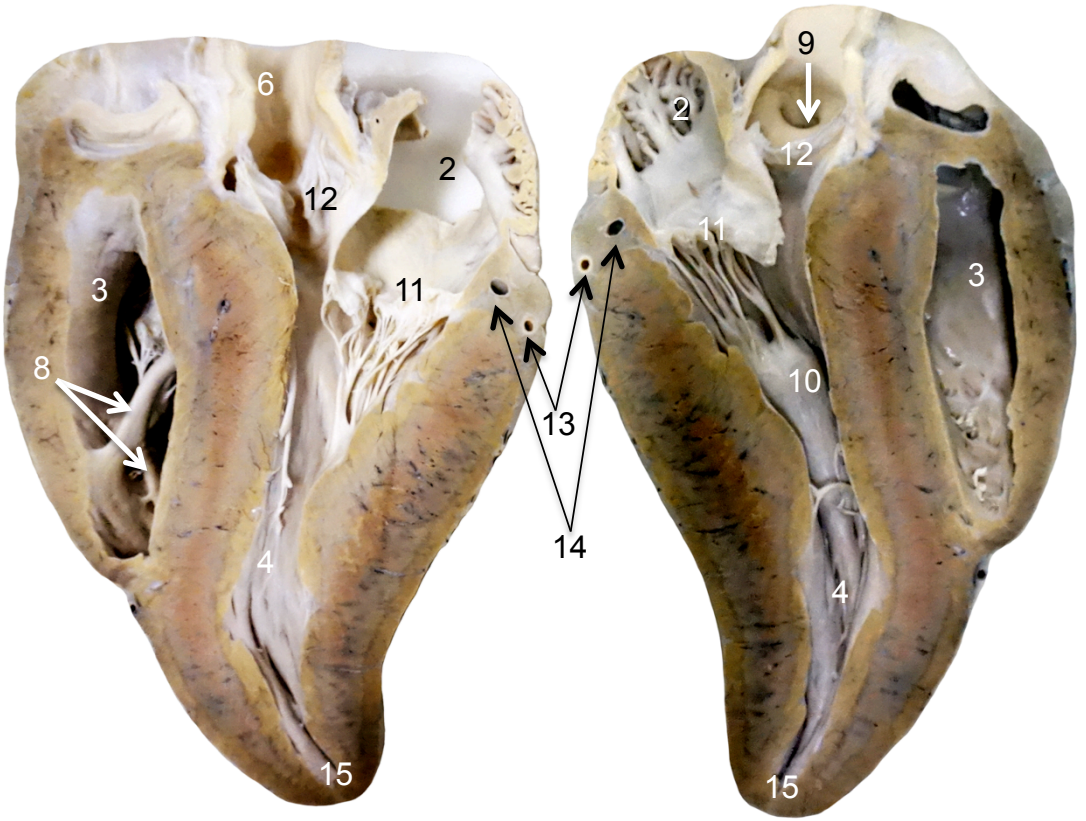

10 cm

Coração de *Giraffa camaleopardalis* –

Vista ventral (acima) e após secção frontal.

1. átrio direito
2. átrio esquerdo
3. ventrículo direito
4. ventrículo esquerdo
5. tronco pulmonar
6. artéria aorta
7. tronco braquiocefálico
8. feixe de condução
9. óstio da artéria coronária
10. músculo papilar
11. válvula átrio-ventricular esquerda (bicúspide)
12. válvula semilunar aórtica
13. artéria coronária
14. veia coronária
15. ápice do ventrículo esquerdo
16. ligamento arterioso

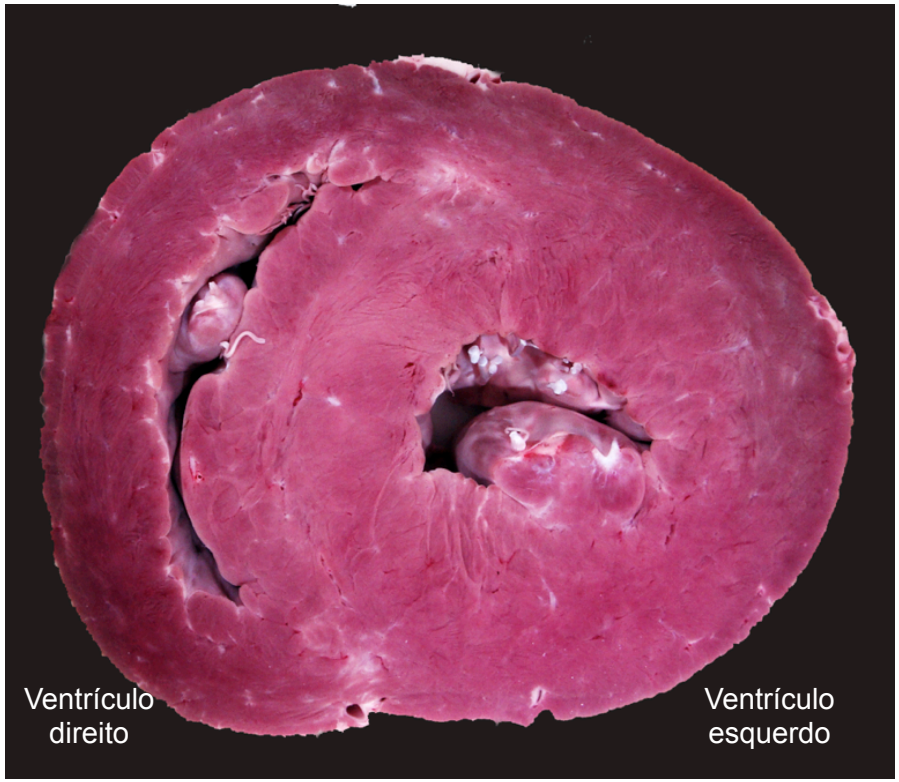

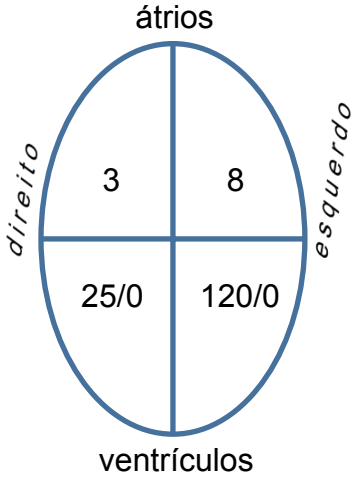

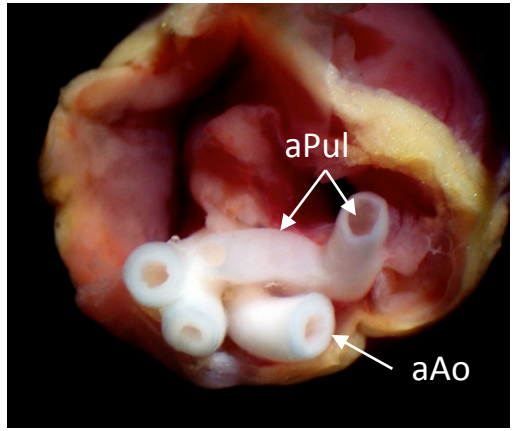

PRESSÃO SISTÓLICA e DIASTÓLICA

Átrios e ventrículos possuem massa muscular compatível com o trabalho que executam. A secção transversal do coração bovino permite uma comparação entre a espessura das paredes dos ventrículos esquerdo e direito. A pressão exercida sobre o sangue durante a sístole é diretamente proporcional à massa muscular.

No coração humano, em condições de repouso, a pressão sistólica esquerda atinge 120 mmHg, enquanto a direita não passa de 25 mmHg.
Durante a diástole, a pressão arterial se mantém graças às propriedades elásticas das paredes das artérias. Compare as artérias aorta (aAo) e pulmonares (aPul) de ave, em corte transversal. As pulmonares possuem calibre equivalente à aorta, mas sua parede é menos espessa.

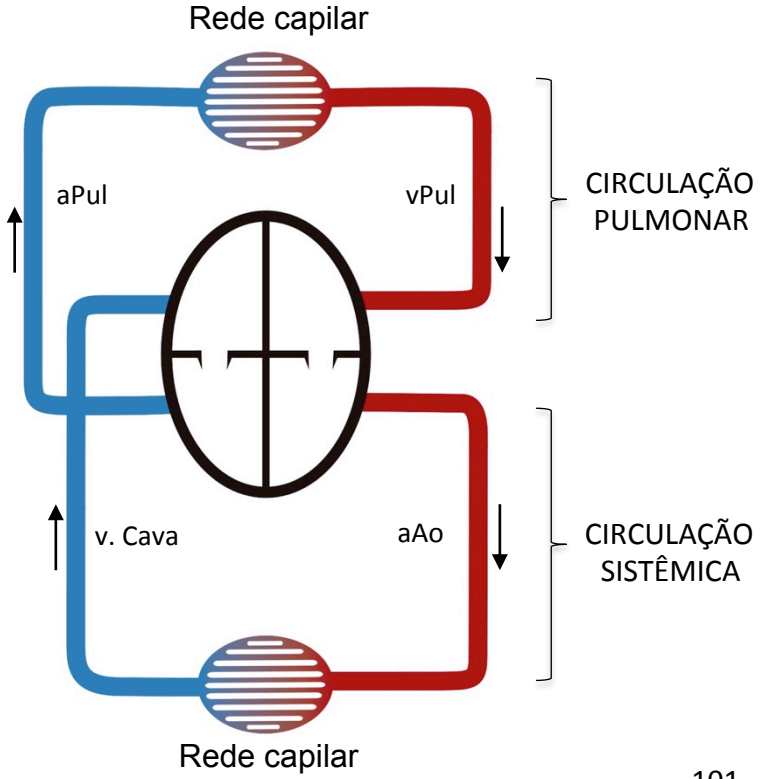

LACV – UnB • MAMMALIA
SISTEMA CARDIOVASCULAR – ÁTRIOS

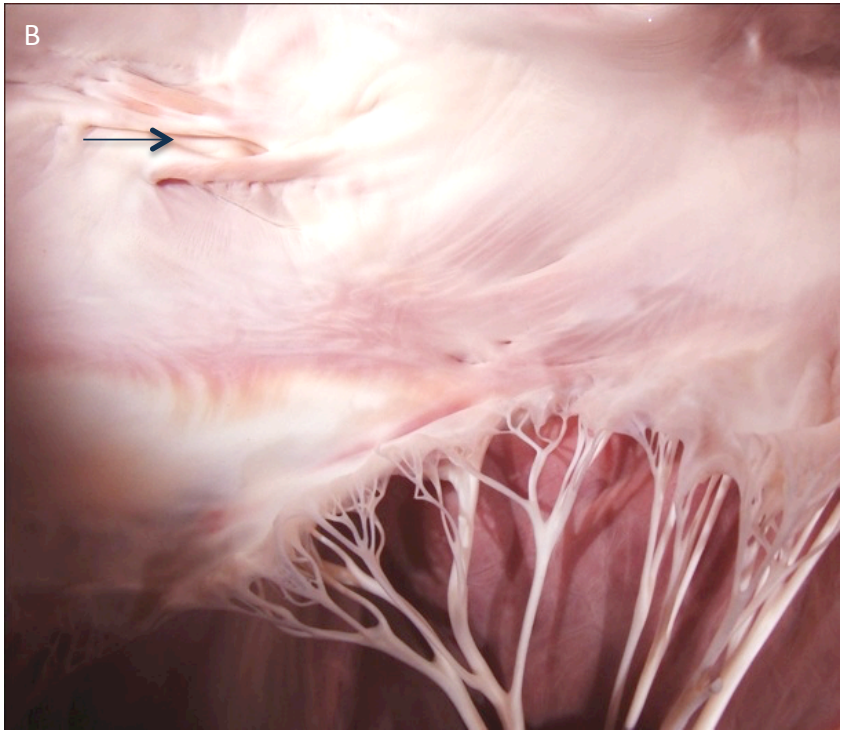

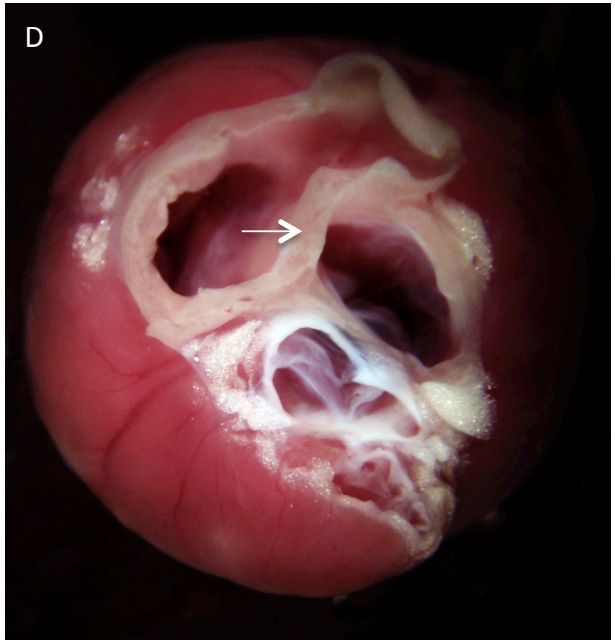

Átrios

Vista interna da cavidade atrial de coração bovino *Bos taurus*, mostrando a organização trabecular do miocárdio (A). Detalhe do septo interatrial, com a cicatriz originária do fechamento do forame oval, comunicação entre os átrios presente na fase fetal de mamíferos. Esse fechamento se dá após o nascimento (B – C). Septo interatrial (seta) em coração de roedor (D).

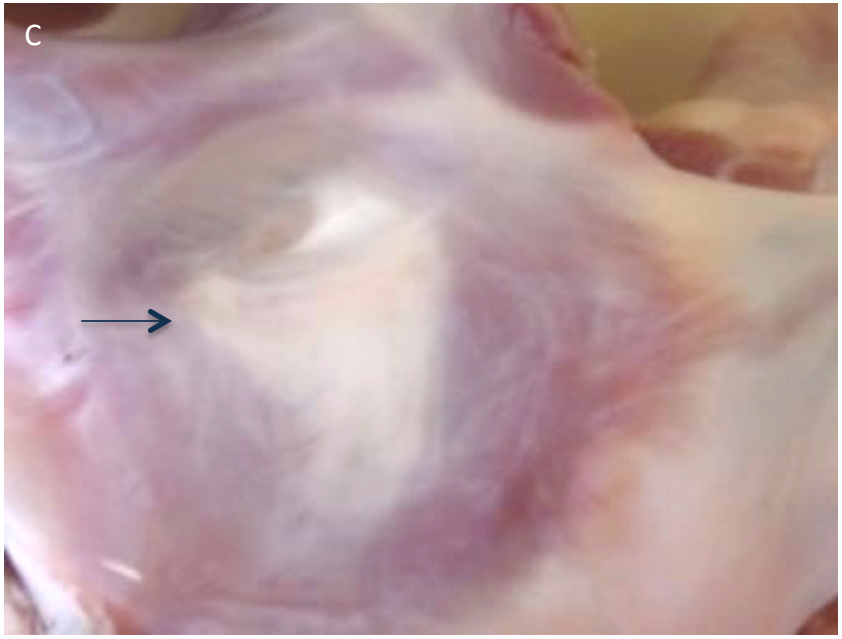

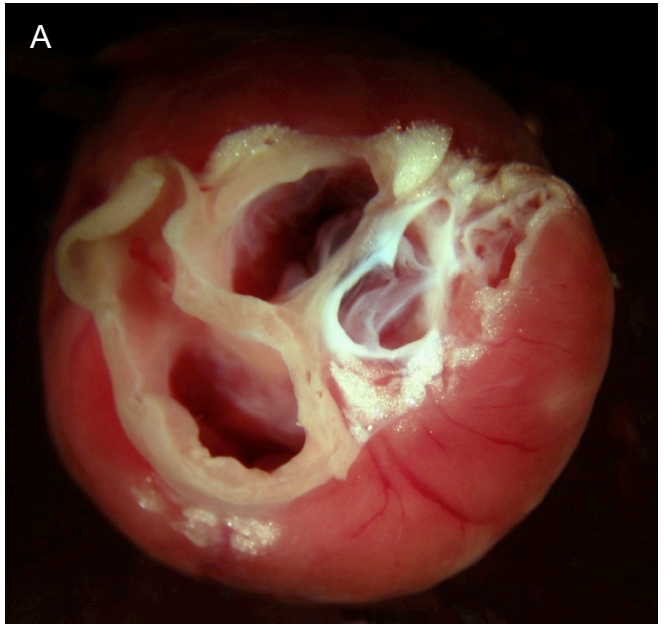

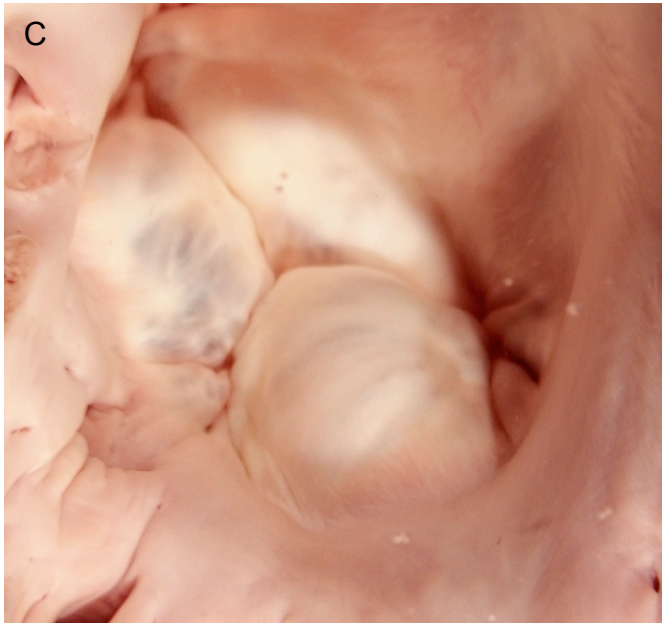

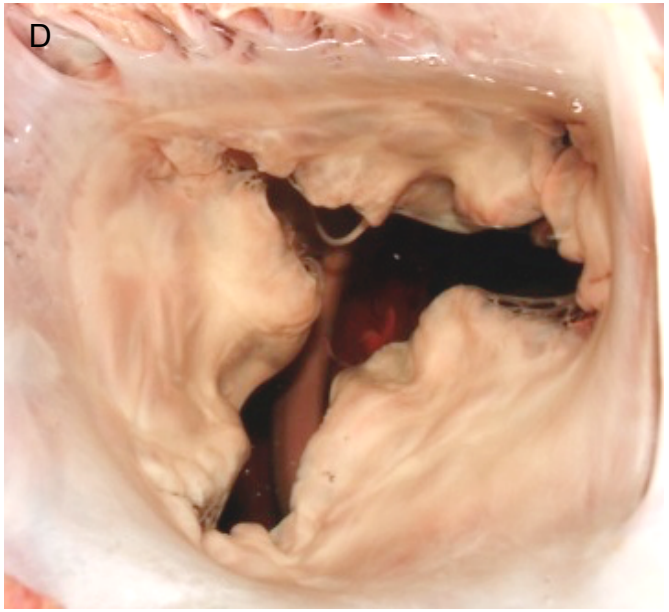

Válvulas cardíacas de mamíferos

Vista anterior do coração de camundongo após remoção dos átrios e secção transversal da aorta e do tronco pulmonar (A).
Átrio esquerdo de coração bovino, com vista para a cavidade atrial e face atrial da válvula átrio-ventricular esquerda – bicúspide (B).
Átrio direito de coração bovino, com vista para a cavidade e a face atrial da válvula atrioventricular direita – tricúspide (C e D). Em C, a válvula se encontra fechada, condição presente durante a sístole ventricular. Em D, válvula tricúspide parcialmente aberta.

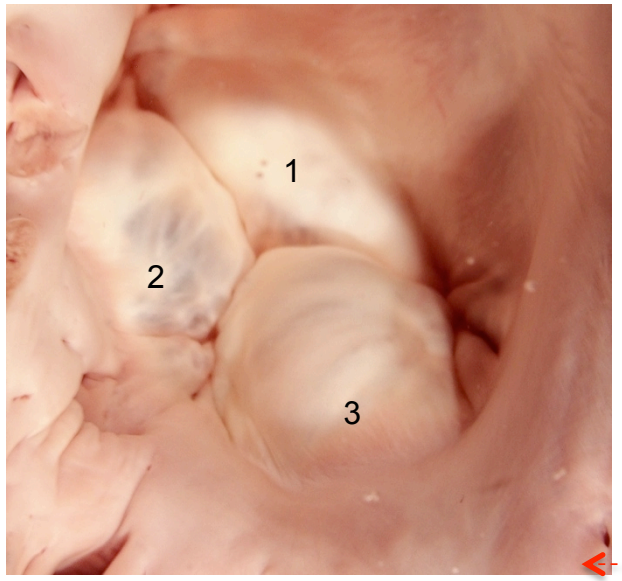

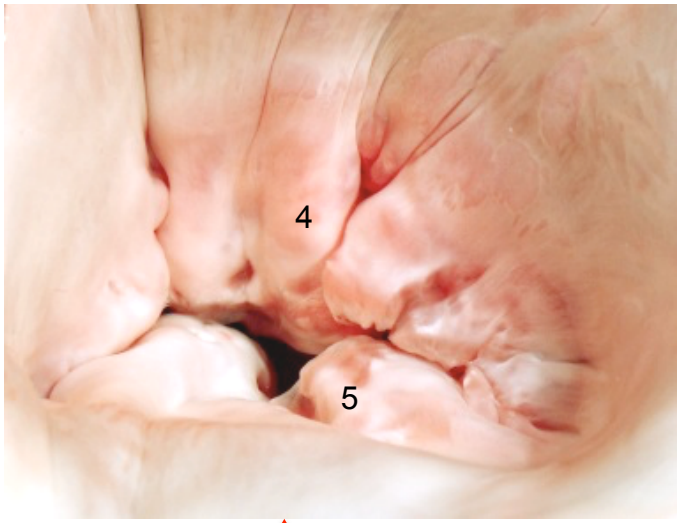

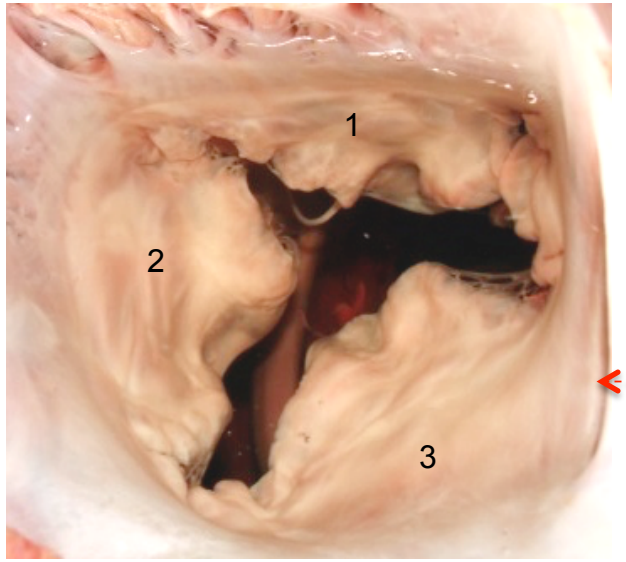

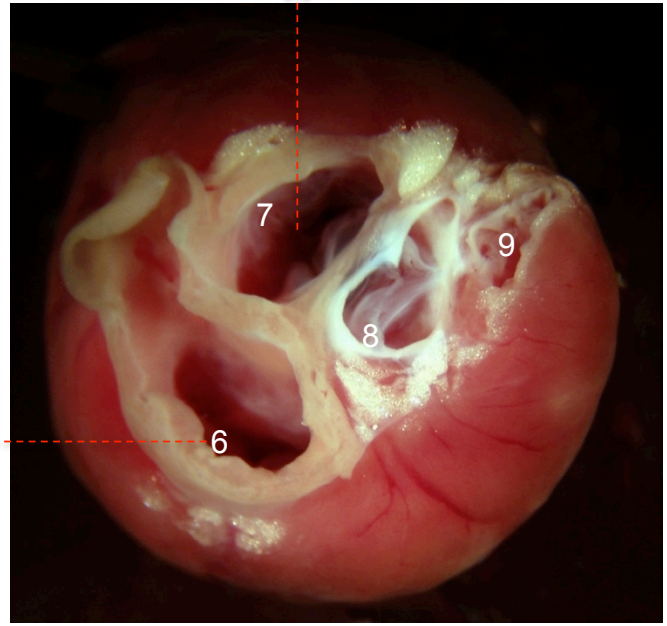

1. cúspide anterior da válvula atrioventricular direita
2. cúspide média da válvula atrioventricular direita
3. cúspide posterior da válvula atrioventricular direita
4. cúspide anterior da válvula atrioventricular esquerda
5. cúspide posterior da válvula atrioventricular esquerda
6. átrio direito
7. átrio esquerdo
8. artéria aorta
9. tronco pulmonar

LACV – UnB • MAMMALIA
SISTEMA CARDIOVASCULAR – VÁLVULAS A-V

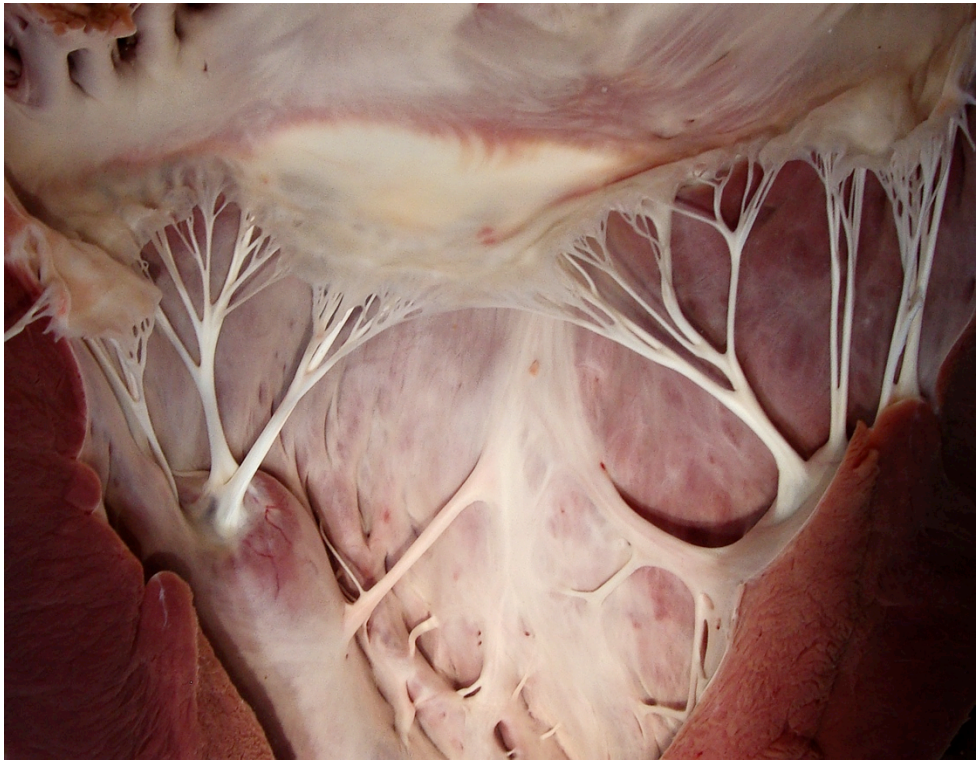

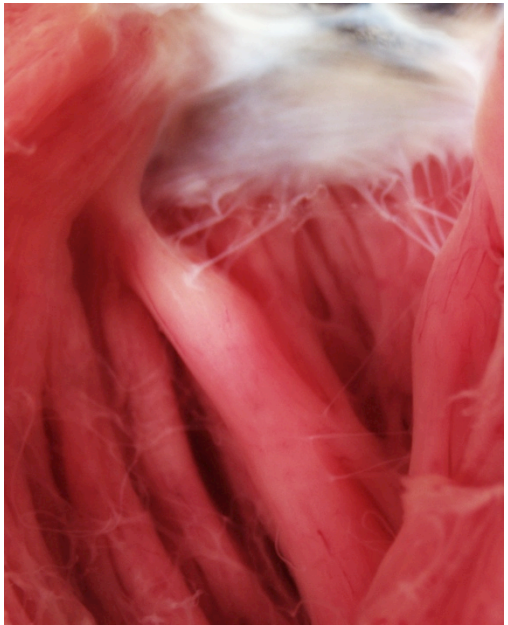

Válvulas A – V de bovino
As válvulas atrioventriculares direita e esquerda, maleáveis e resistentes, são constituídas de tecido fibroso. Sustentadas pelas cordas tendíneas, impedem o refluxo do sangue durante a sístole ventricular. As cordas tendíneas se inserem nos músculos papilares, que as tracionam durante a contração sistólica.

LACV – UnB • MAMMALIA
SISTEMA CARDIOVASCULAR – VÁLVULAS A-V

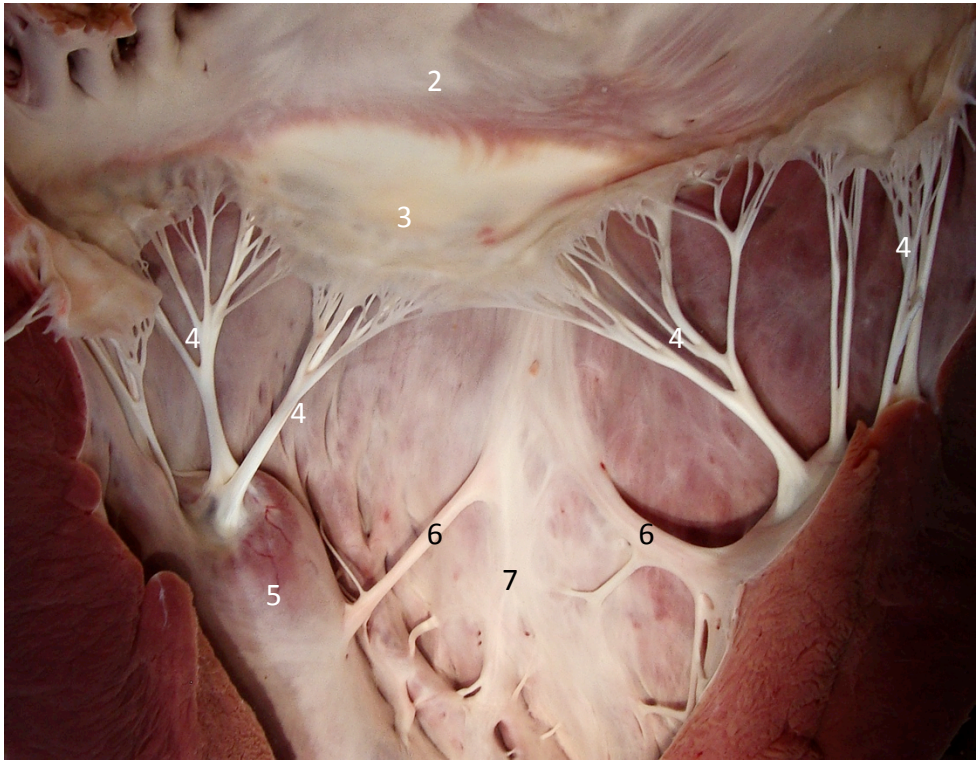

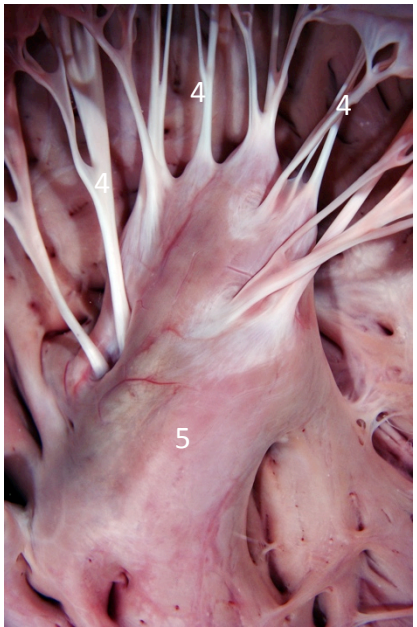

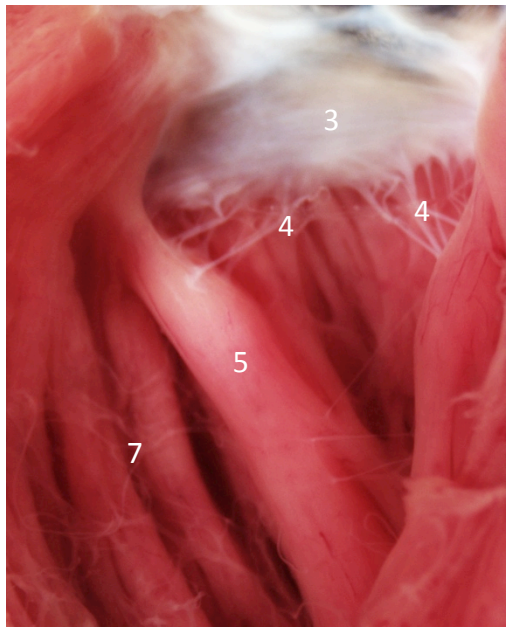

1. átrio direito
2. átrio esquerdo
3. cúspides da válvula A-V
4. cordas tendíneas
5. músculo papilar
6. falsas tendíneas
7. ventrículo esquerdo
8. trabéculas

Cordas tendíneas.

As válvulas atrioventriculares (A-V) são sustentadas pelas cordas tendíneas, estruturas fibrosas e resistentes que impedem o dobramento das cúspides e o refluxo de sangue durante a sístole ventricular.
Em vista posterior, após seccionar as cordas tendíneas, podemos observar sua complexa inserção nas valvas.

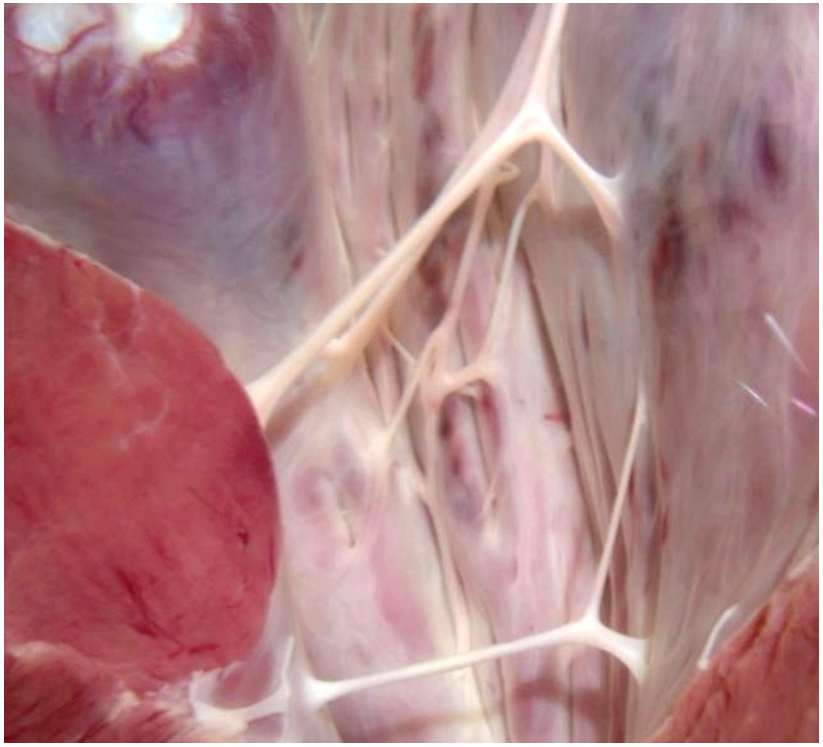

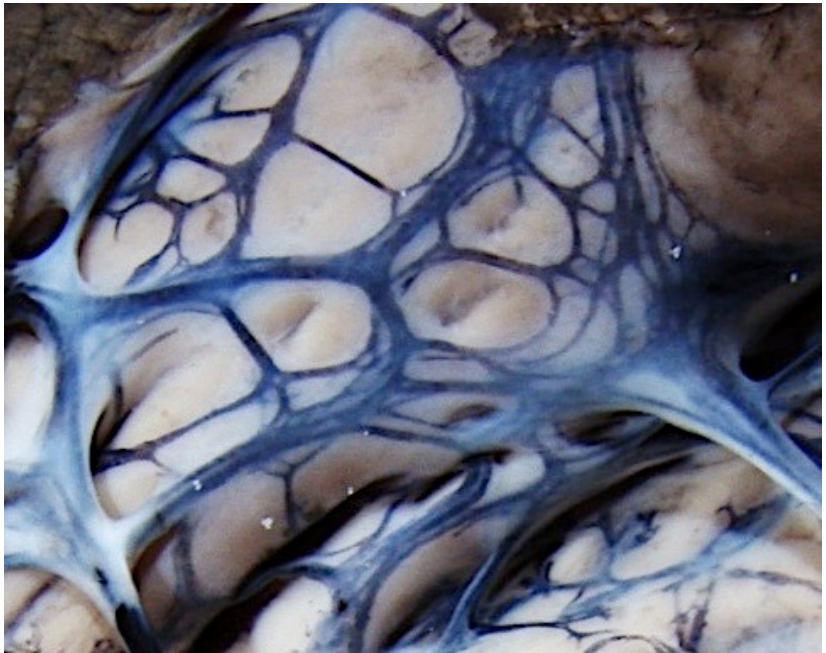

Falsas tendíneas são estruturas constituídas por tecido muscular modificado, que atuam na propagação de potenciais de ação gerados pelo marca- passo cardíaco. Com velocidade de propagação maior que das demais estruturas cardíacas, seu papel é estimular a musculatura das paredes laterais e da região apical dos ventrículos, para que a contração ocorra do ápice para a base, onde se encontram as artérias. Ao lado, injeção de corante no espaço subendocárdico para evidenciar a rede de condução.

Preparação: Prof. Dr. Marcos Célio de Oliveira – GEM – IB – UnB.

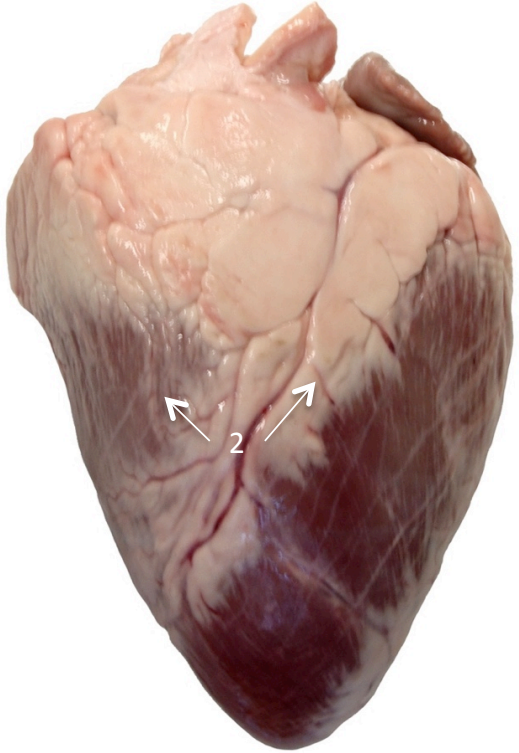

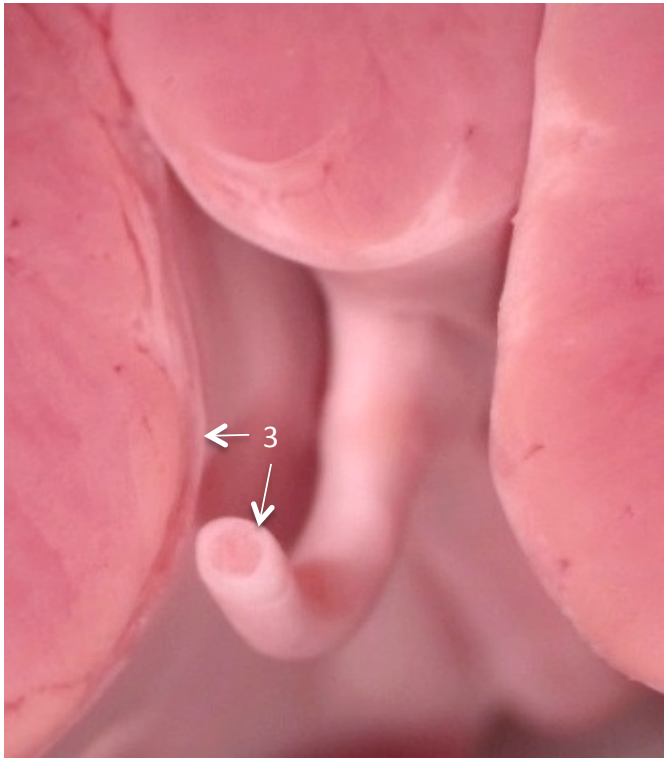

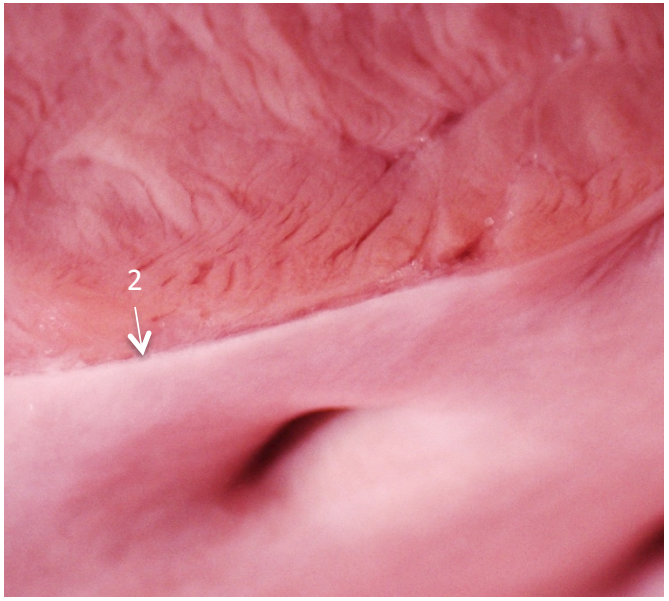

Tecidos de revestimento

O coração é envolto pelo pericárdio (1), um revestimento serofibroso inelástico, que o protege do atrito com estruturas adjacentes. O revestimento externo, denominado epicárdio (2), é composto por tecido conjuntivo frouxo e tecido adiposo. Internamente as câmaras cardíacas são revestidas por endocárdio (3), um tecido semelhante ao endotélio que reveste a face interna dos vasos sanguíneos.

Esses revestimentos impedem o contato do sangue com tecidos e substâncias subjacentes, como o colágeno, evitando a ativação de fatores de coagulação sanguínea.

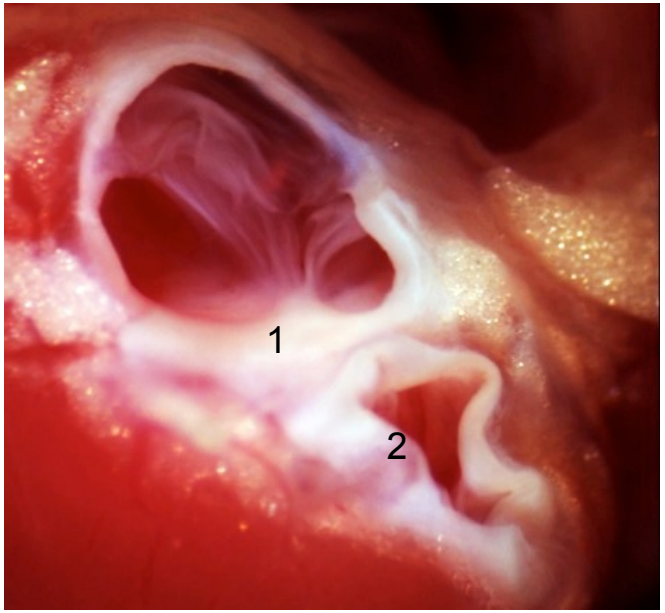

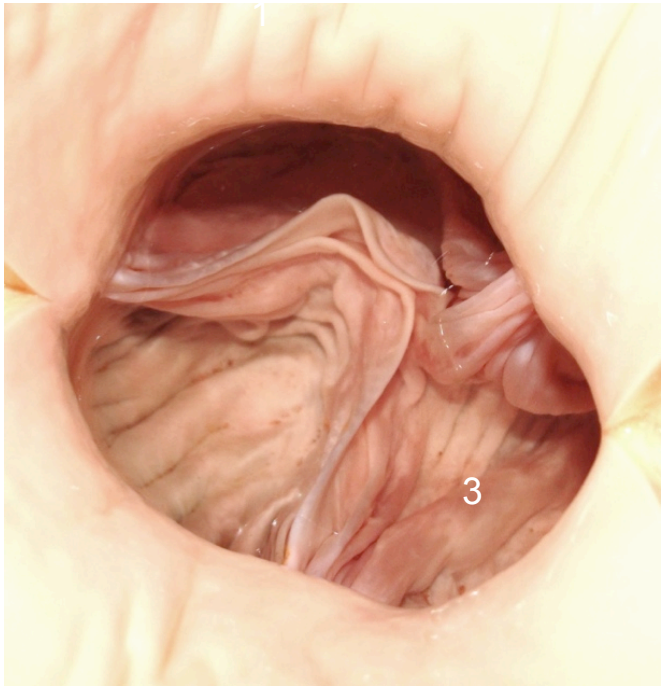

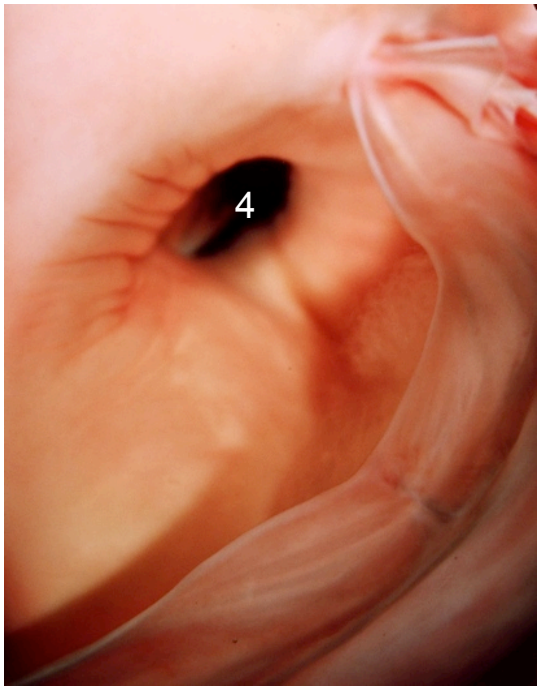

Válvulas semilunares

Válvulas semilunares cardíacas impedem o refluxo de sangue da artéria aorta e do tronco pulmonar para os ventrículos esquerdo e direito, respectivamente. Na base da aorta, ao lado da válvula semilunar têm origem as duas artérias coronárias, que irrigam o músculo cardíaco.

Veias que drenam os membros pélvicos e vasos linfáticos possuem válvulas em forma de bolso que auxiliam o retorno venoso, reduzindo a ação da força da gravidade sobre o sangue.

1. válvulas semilunares aórticas
2. tronco pulmonar
3. válvulas semilunares do tronco pulmonar
4. óstio da artéria coronária anterior

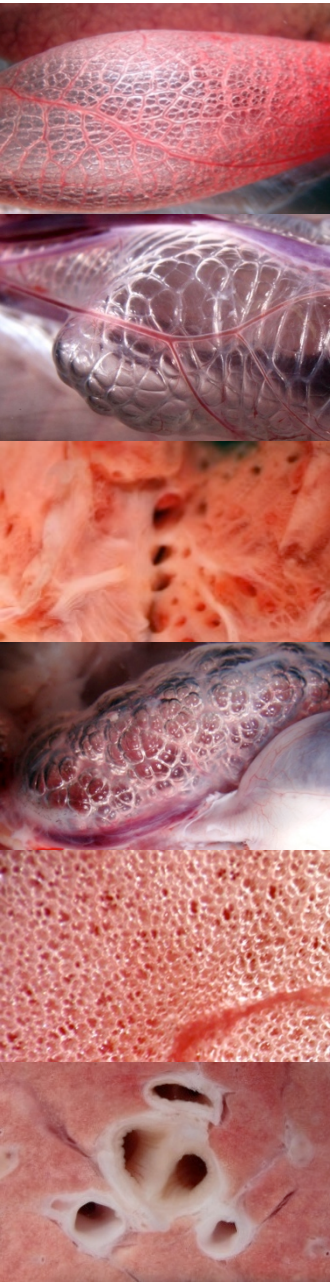

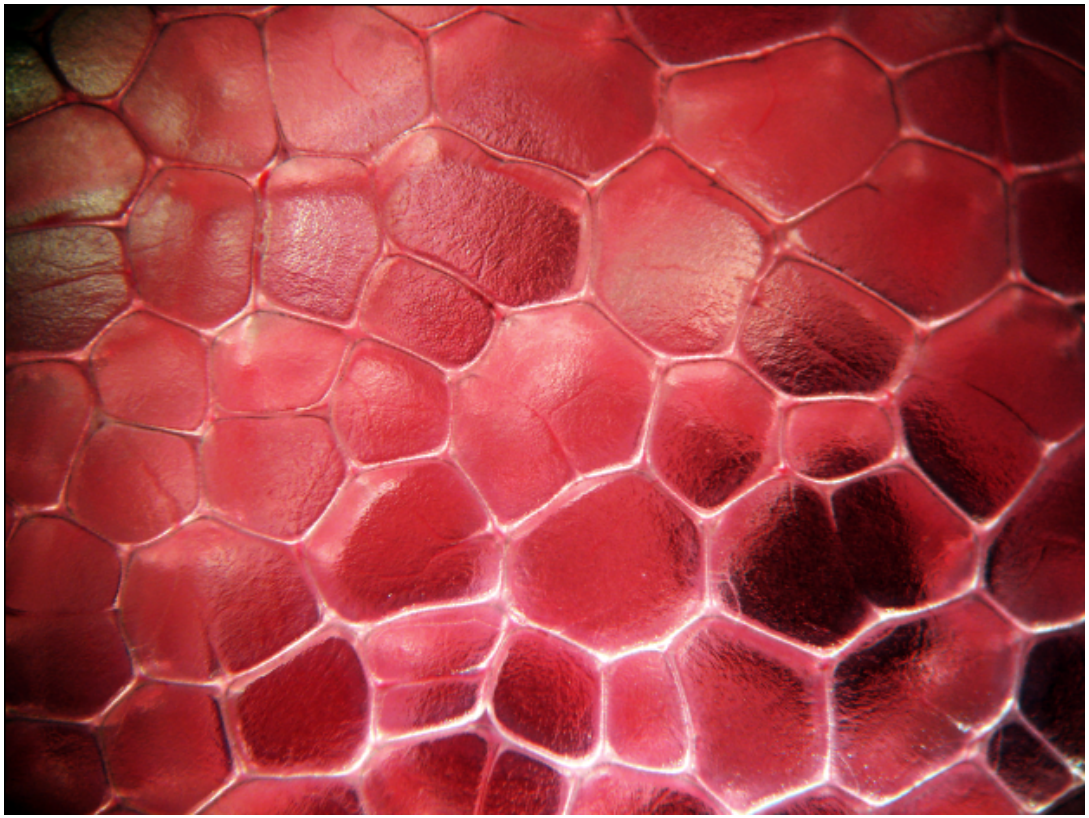

Pulmões dos Tetrápoda

Os tetrápodas possuem respiração aérea pulmonar e grande diversidade de padrões pulmonares. Nos anfíbios e nos répteis, os pulmões ocupam boa parte da cavidade pleuroperitoneal, e mantém contato permanente com outros órgãos. Nesses grupos, os pulmões apresentam uma rede de trabéculas compostas por musculo liso e tecido elástico, envoltos por bainha de tecido conjuntivo denso e/ou tecido elástico.

O espaço interno não apresenta subdivisões, conferindo aspecto sacular dos pulmões.

Segundo Perry (1998), os pulmões dos répteis podem ser classificados de acordo com suas características morfológicas, tais como: quantidade de câmaras, estrutura e distribuição do parênquima.

Pulmões mais complexos são encontrados nos crocodilianos, nas aves (pulmões parabronquiais) e nos mamíferos (pulmões alveolares).

Classificação dos Pulmões de Tetrápodas Ectotérmicos:

1. **Quantidade de câmaras:**

- **Unicameral** – espaço interno único (anfíbios, lagartos, serpentes)
- **Transicional** – uma câmara principal e outras menores (lagartos)
- **Multicameral** – múltiplas câmaras (testudineos, crocodilianos)

2. **Tipo de parênquima:**

- **Trabecular** – as trabéculas fazem contato com o espaço interno pulmonar, sem subdivisões ou septos. Nesse modelo, a área de trocas gasosas é menor.

- **Edicular –** as trabéculas são mais desenvolvidas e espaço aéreo terminal próximo ao espaço interno pulmonar.

- **Faveolar** – a estrutura trabecular é complexa e os espaços aéreos terminais são mais profundos que largos.

3. **Distribuição do parênquima:**

- **Homogêneo –** parênquima igualmente distribuído (anfíbios e alguns lagartos)

- **Heterogêneo** – regiões com mais e com menos parênquima (demais grupos).

Pulmões dos Tetrápoda

Em Tetrapoda encontramos pulmões adaptados à respiração aérea e uma grande diversidade morfológica entre os grupos. Em anfíbios e répteis o pulmão ocupa boa parte da cavidade pleuroperitoneal e mantém contato permanente com outros órgãos. É constituído por uma rede de músculo liso e tecido elástico, revestido de tecido conjuntivo denso. Os capilares se dispõe no leito dessa rede formando a principal superfície respiratória dos vertebrados. Entre os anfíbios a parede dos pulmões forma trabéculas de diferentes padrões de organização, mas sempre mantém um espaço morto central devido ao aspecto sacular do órgão.

das maiores variações estruturais de pulmões entre os vertebrados, onde podemos ver desde pulmões saculares, como em serpentes, até pulmões faveolares como em quelônios. Mamíferos apresentam pulmões alveolares que funcionam basicamente como uma série de incontáveis mini pulmões saculares. Já as aves apresentam pulmões parabronqueais com o sistema de ventilação de maior eficiência dentre os tetrápodes. A direita temos um quadro com a classificação dos pulmões de anfíbios e répteis segundo critérios morfológicos propostos por Perry (1998).

Classificação dos Pulmões de Tetrápodas Ectotérmicos:

1. **Quantidade de câmaras:**

- **Unicameral** – espaço interno único (anfíbios, lagartos, serpentes)
- **Transicional** – uma câmara principal e outras menores (lagartos)
- **Multicameral** – múltiplas câmaras (testudineos, crocodilianos)

2. **Tipo de parênquima:**

- **Trabecular** – as trabéculas fazem contato com o espaço interno pulmonar, sem subdivisões ou septos. Nesse modelo, a área de trocas gasosas é menor.

- **Edicular –** as trabéculas são mais desenvolvidas e espaço aéreo terminal próximo ao espaço interno pulmonar.

- **Faveolar** – a estrutura trabecular é complexa e os espaços aéreos terminais são mais profundos que largos.

3. **Distribuição do parênquima:**

- **Homogêneo –** parênquima igualmente distribuído (anfíbios e alguns lagartos)

- **Heterogêneo** – regiões com mais e com menos parênquima (demais grupos).

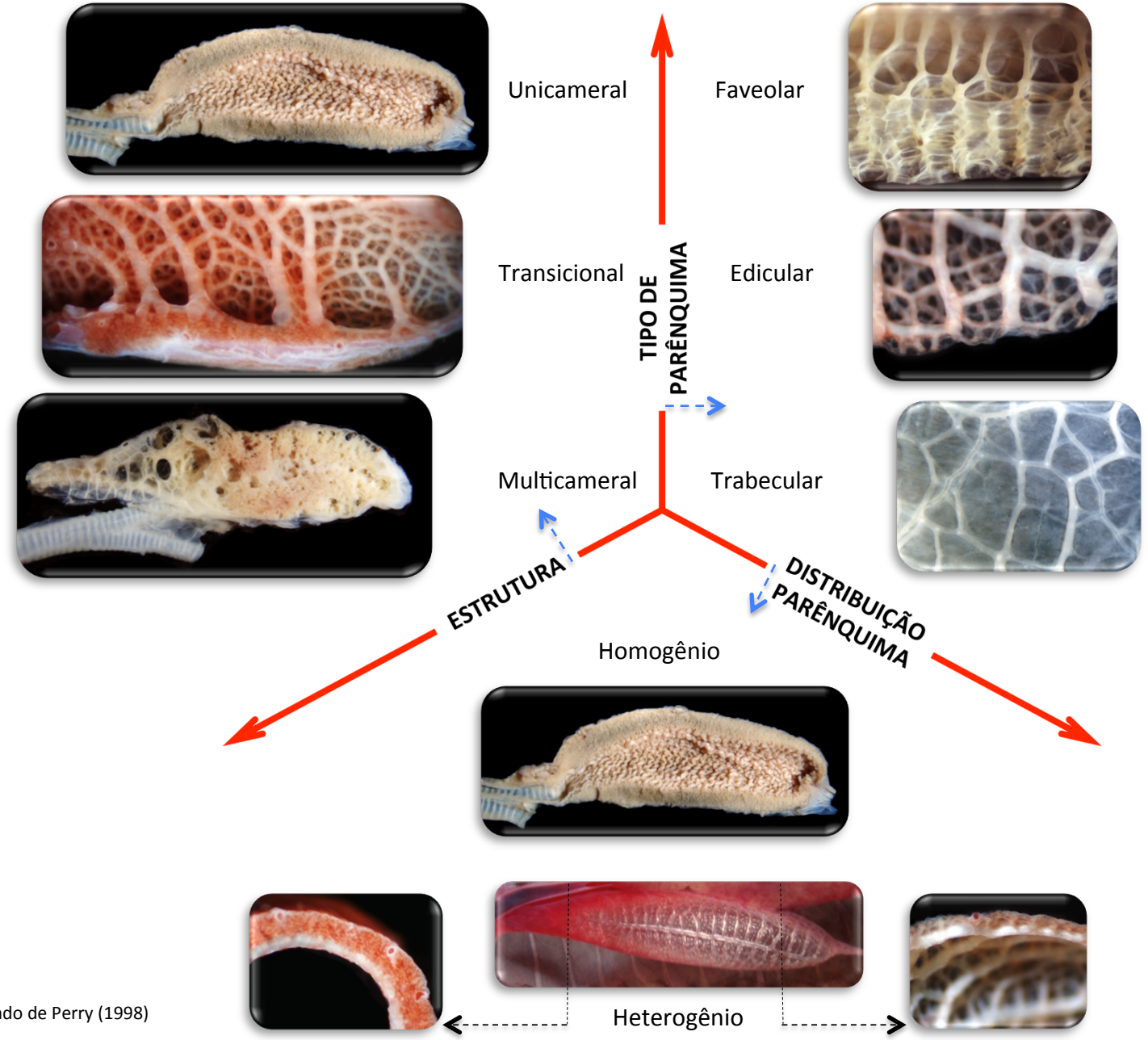

adaptado de Perry (1998)

Pulmões de Anfíbios

Na maioria dos anfíbios os pulmões são pares, simétricos, unicamerais e apresentam diferentes graus de desenvolvimento do parênquima. Situam-se na cavidade pleuroperitoneal, onde dividem espaço com outros órgãos, como fígado, trato-gastrointestinal, baço e gônadas. Nos Gymnnophiona, alguns gêneros possuem dois pulmões, enquanto em outros, como *Siphonops*, o pulmão esquerdo é reduzido ou ausente. Perda total dos pulmões ocorreu em salamandras Plethodontidae (gênero *Bolitoglossa*) e no anuro *Barbourula* sp., de Bornéu.

Anfíbios de maior porte, como os sapos bufonídeos (abaixo), possuem pulmões mais desenvolvidos, com mais parênquima, portanto com maior a área de superfície respiratória. Pipideos (ao lado) possuem brônquios relativamente desenvolvidos (seta), contendo uns poucos anéis cartilaginosos. Nos demais anuros, o pulmão se conecta diretamente com a porção lateral da glote.

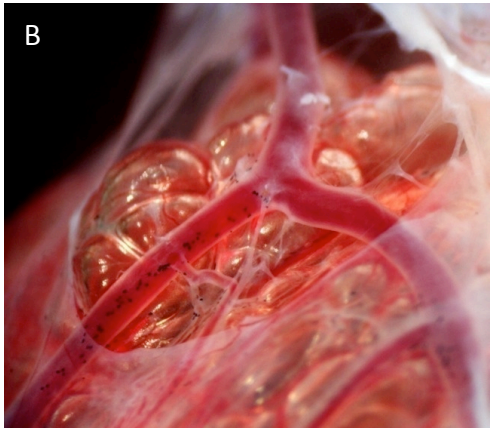

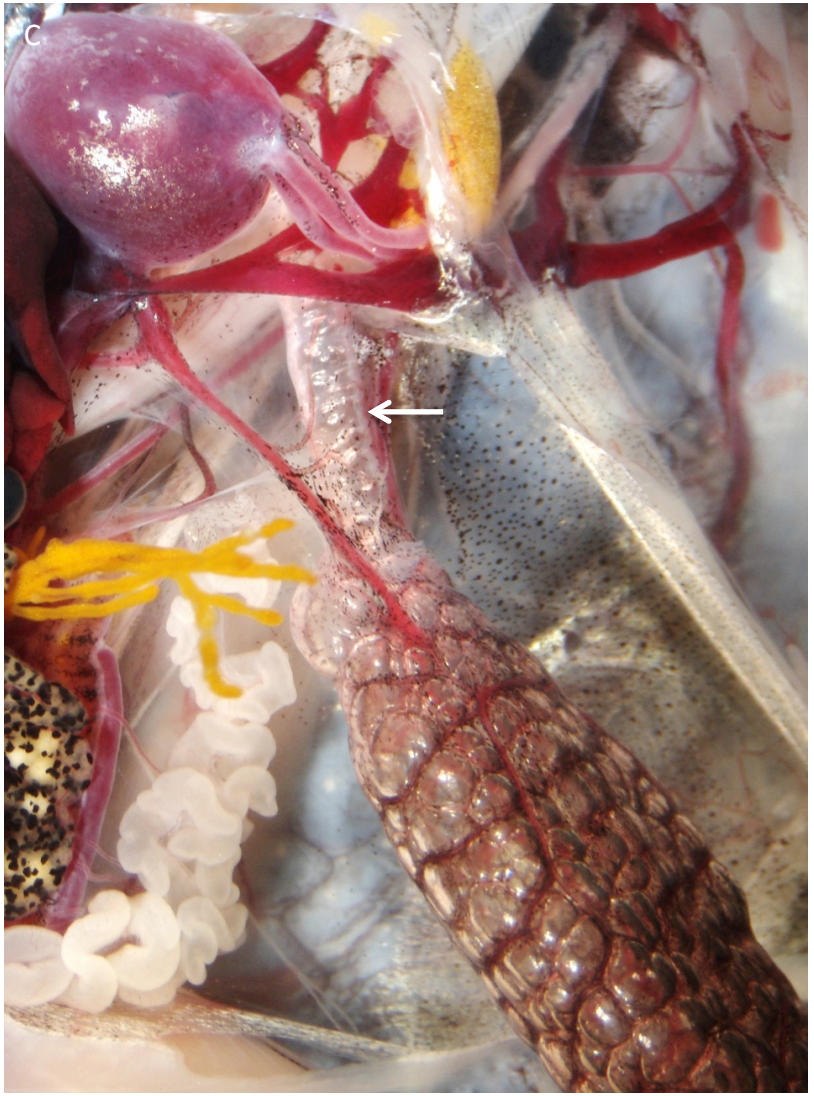

A. Vista ventral do tronco de Rhinella schneideri, após a remoção da pele.
B. Porção cranial de pulmão de anuro após remoção parcial da pleura visceral.
C. Cavidade pleuroperitoneal de *Pipa carvalhoi*

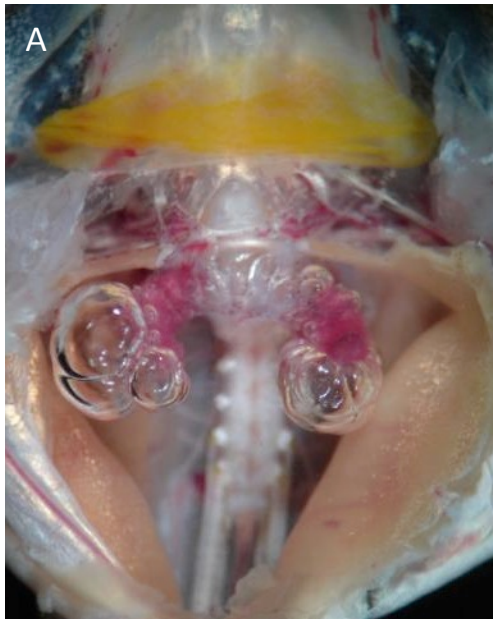

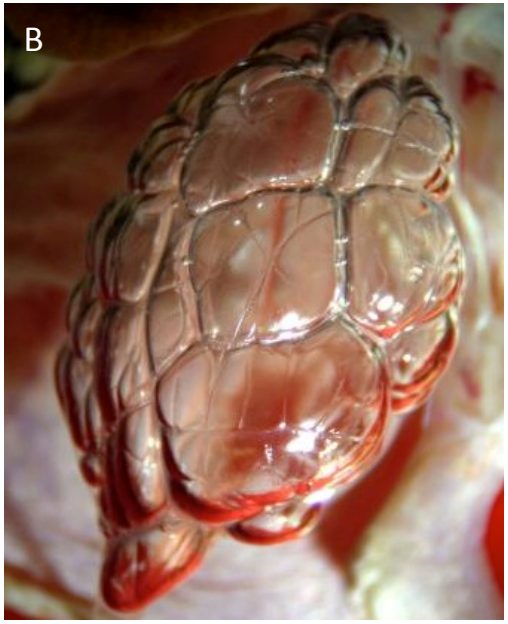

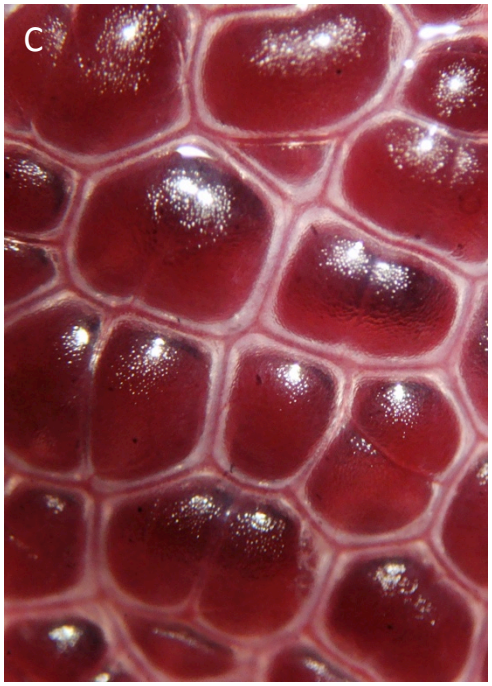

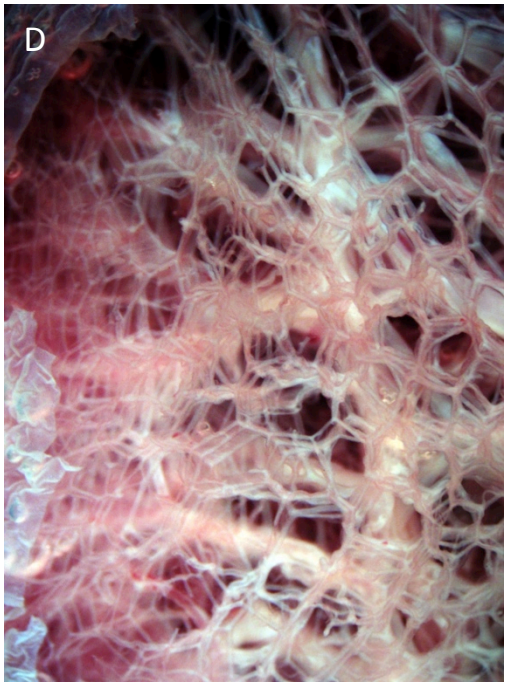

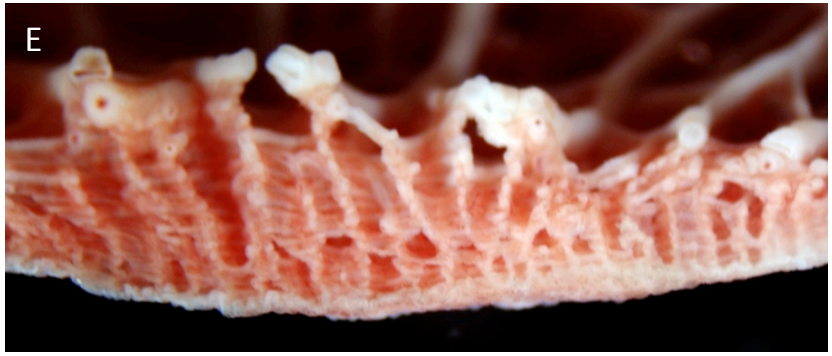

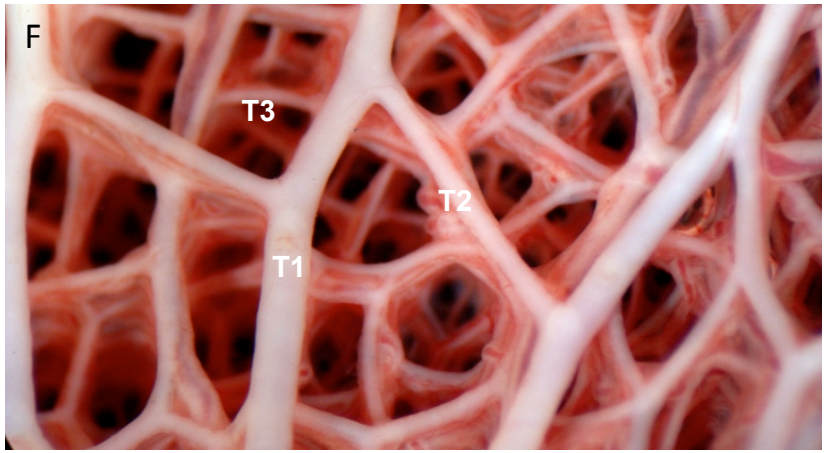

Pulmão de Anfíbio Anuro
Vista ventral dos pulmões de *Pseudopaludicola* sp. (A), após remoção do coração e demais estruturas viscerais. Os pulmões dos anuros são unicamerais (B) e possuem ampla diversidade de tamanho e grau de desenvolvimento do parênquima. A microcirculação se distribui principalmente na superfície abaixo da pleura, irrigada por arteríolas e drenada por vênulas (C).
Veias delimitam a estrutura superficial, conferindo aspecto lobular. Em D, a remoção da pleura permite visualizar o arranjo trabecular fino. Em corte (E) e em vista interna (F), se evidenciam as trabéculas maiores, compostas por músculo liso e tecido elástico. Estas formam estruturas geométricas sobre as quais se apoia parte da microcirculação. As trabéculas são classificadas de acordo com seu porte – T1 a T3. Pulmão de *Rhinella schneideri* (C a F).

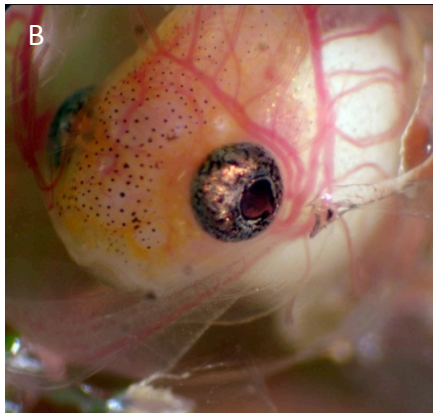

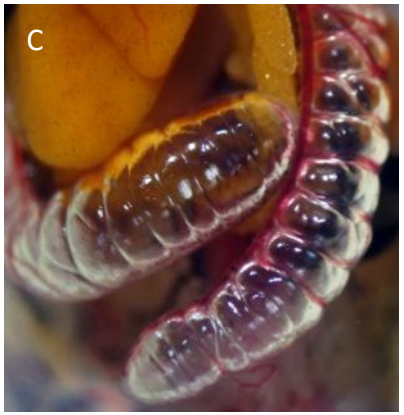



Girino de *Phyllomedusa azurea* em diferentes estágios (A – D). Após a formação e o desenvolvimento das brânquias, os pulmões se formam e passam a atuar tanto no equilíbrio hidrostático quanto na respiração aérea. A circulação cutânea também desempenha importante papel respiratório.

Em E, girino de *Scinax fuscovarius* em estágio 42, onde a cauda se apresenta muito desenvolvida e intensamente irrigada.
Em F, girino de *Scinax perpusillus* em estágio 28 (Gosner), onde podemos observar as brânquias e os pulmões.

http//facebook.com/lacv.unb
video circulação em anuros II – girinos

F

LACV – UNB • AMPHIBIA
RESPIRAÇÃO ORAL EM ANUROS

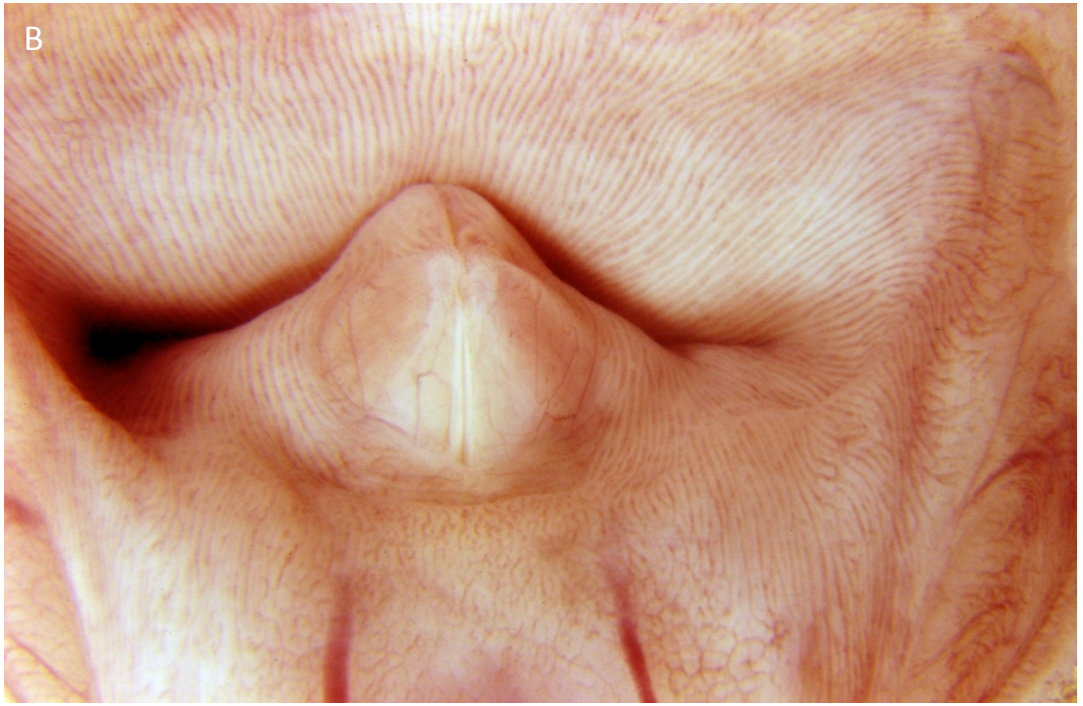

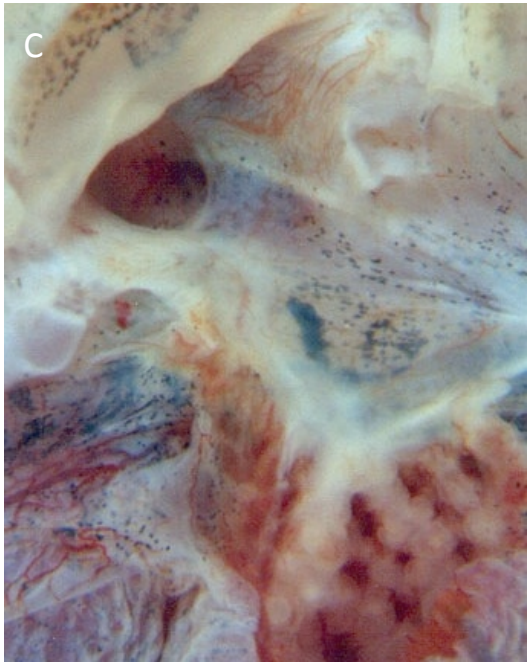

Cavidade orofaríngea de *Scinax* sp. (A), onde se observam, de cima para baixo, a maxila, as coanas, os globos oculares, as tubas larigotimpânicas, a língua e a mandíbula. Na cavidade orofaríngea de sapo – *Rhinella schneideri (B)*, se nota intensa irrigação da mucosa e a glote fechada. Na glote aberta (C), a comunicação com porção cranial do pulmão e, em D, vista ventral da glote de *Hypsiboas* sp., com as cordas vocais em posição mediana.

LACV – UNB • AMPHIBIA
RESPIRAÇÃO ORAL EM ANUROS

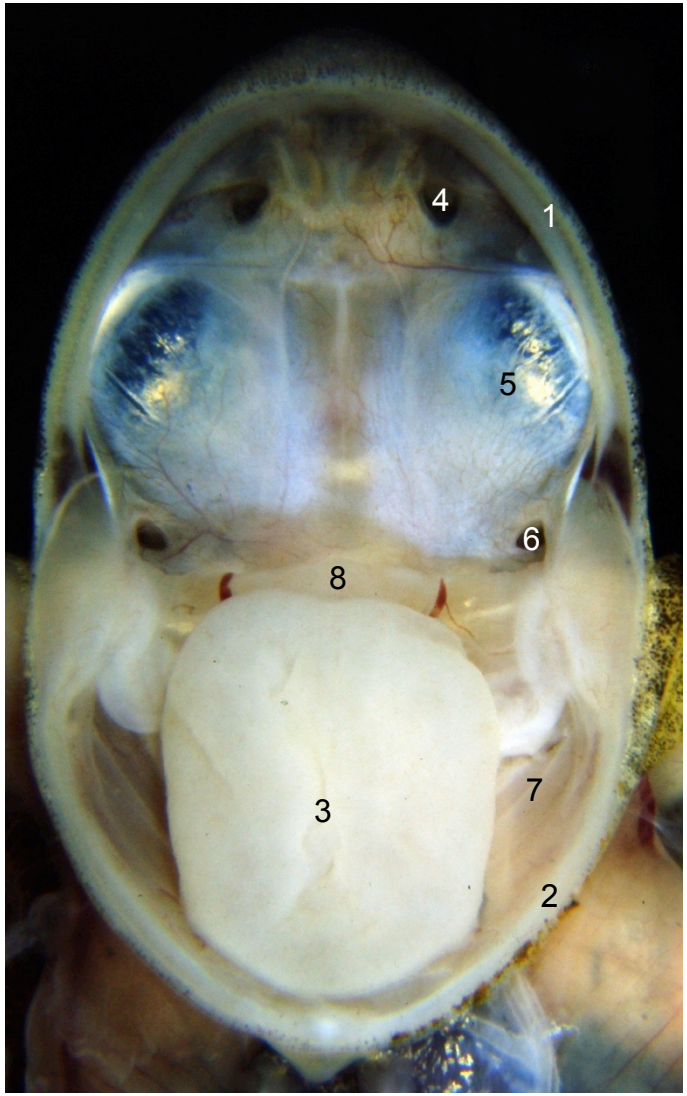

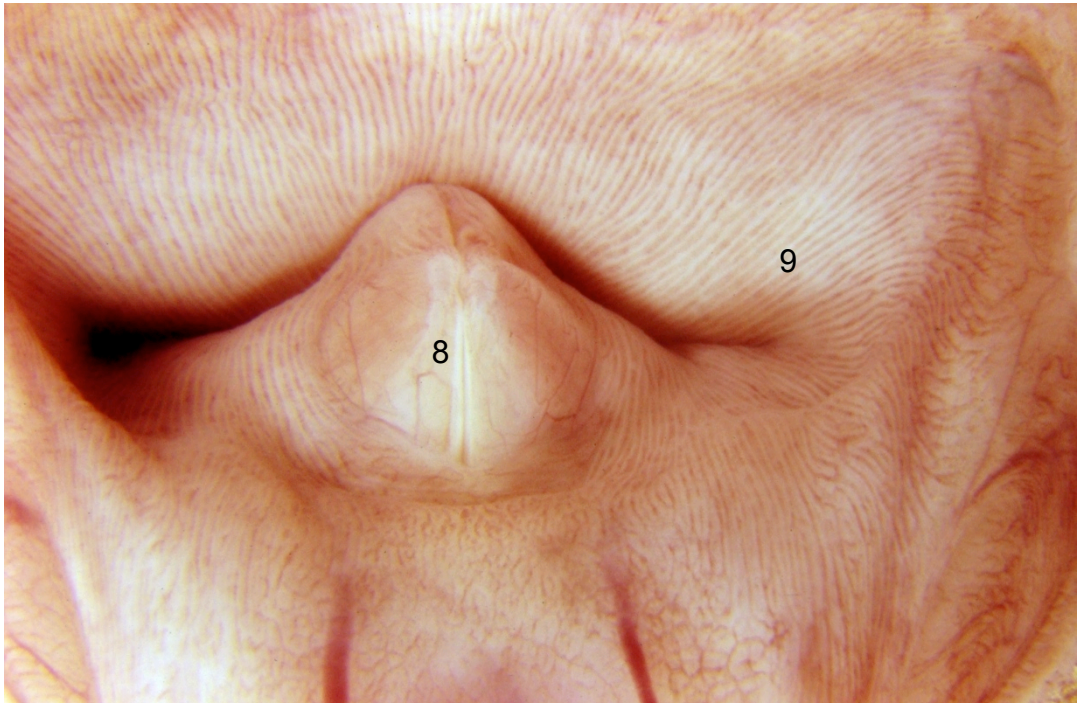

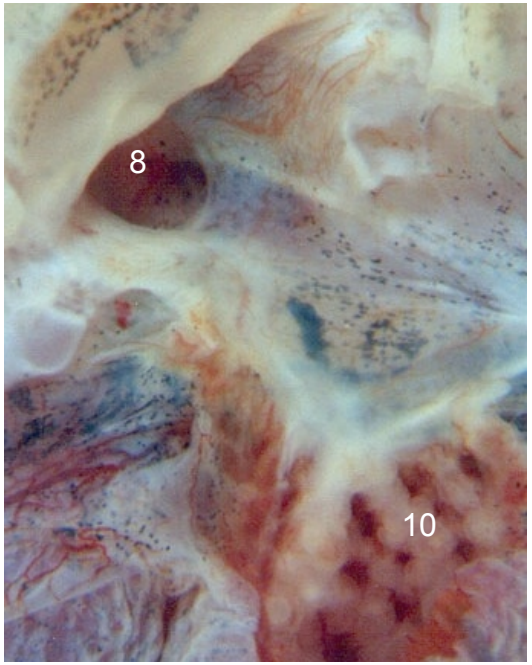

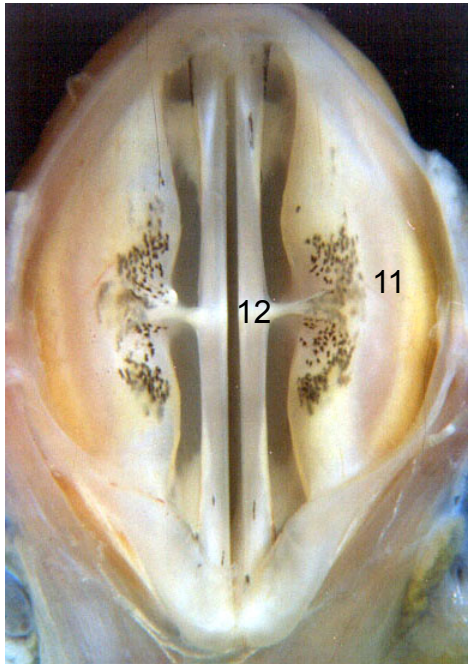

1. maxila
2. mandíbula
3. língua
4. coana
5. globo ocular
6. abertura da tuba laringotimpânica
7. abertura do saco vocal
8. glote
9. mucosa da cavidade orofaríngea
10. pulmão
11. vista ventral da glote
12. pregas vocais

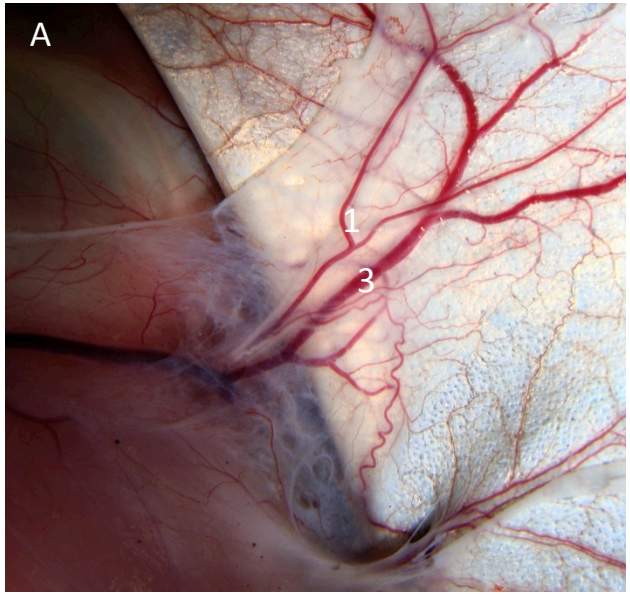

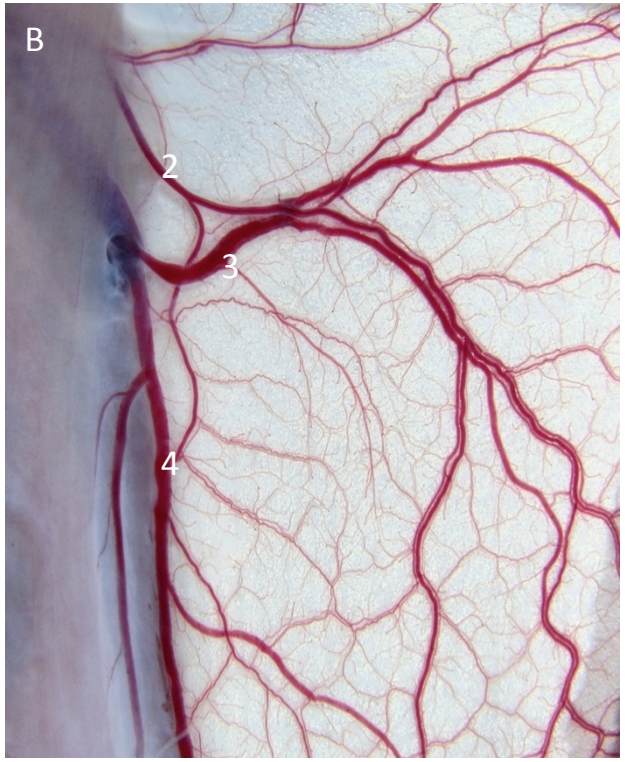

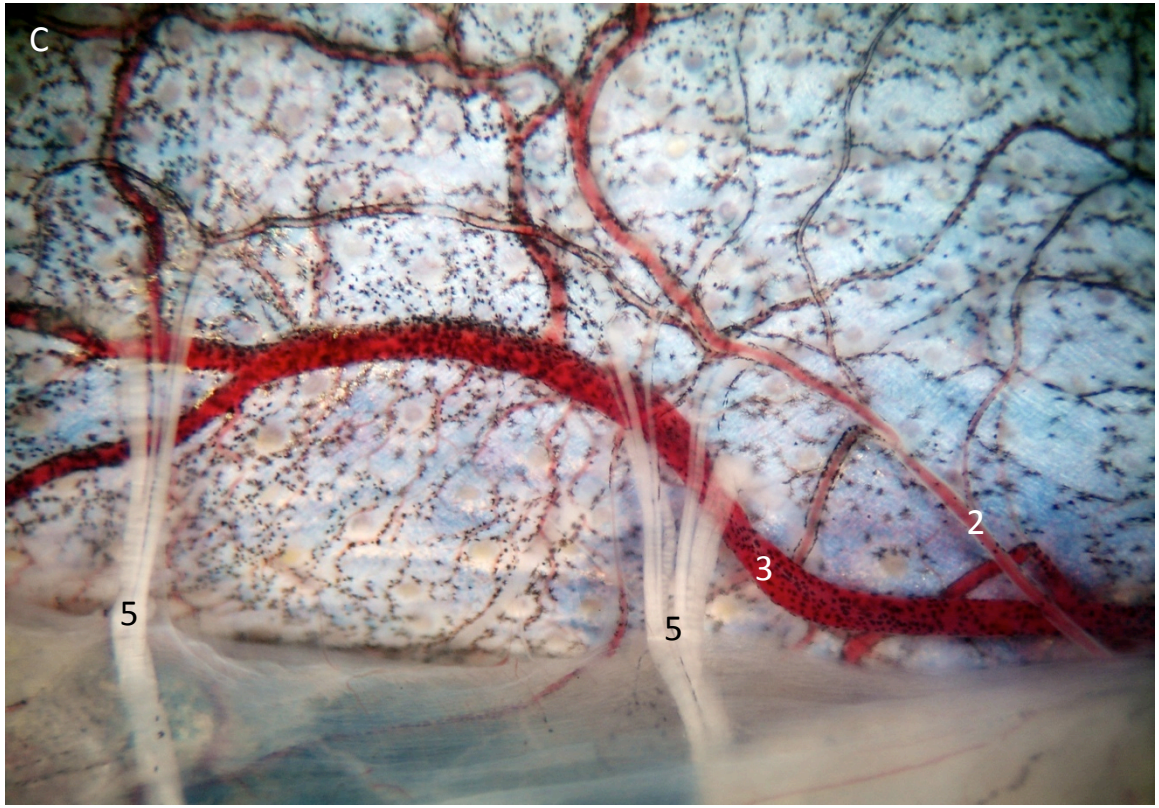

Vista interna da pele de *Leptodactylus labyrinthicus* (A e B), com visualização das aa. cutâneas anterior (1) e posterior (2), vv. cutâneas (3) e v. musculocutânea (4).

Em C, pele de *Pipa arrabali*, uma espécie de hábitos aquáticos onde, além da circulação cutânea, se nota a presença de grandes feixes de nervos espinhais (5) relacionados a receptores cutâneos como a linha lateral – mecanoceptores de pressão.
A microcirculação, responsável pelas trocas gasosas, se situa principalmente entre a derme e a epiderme.

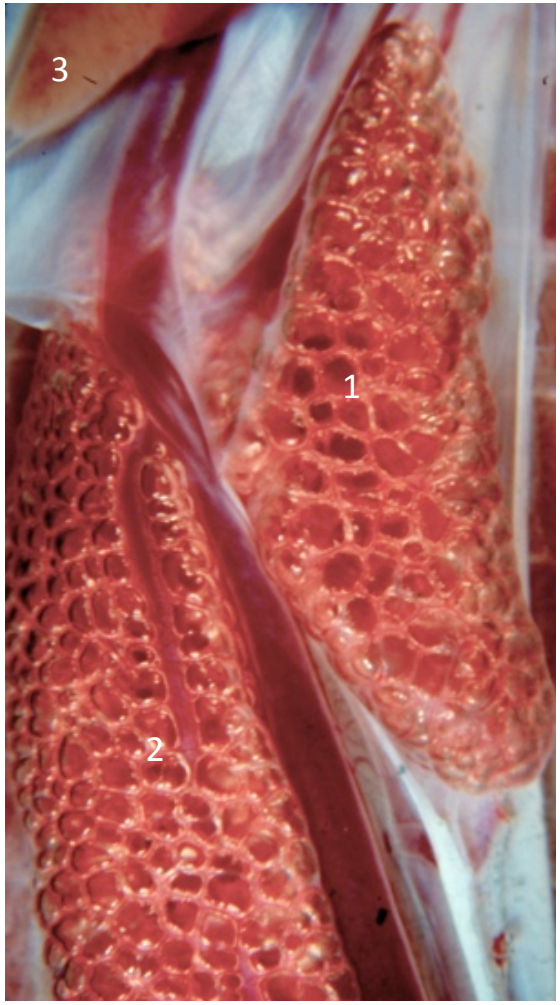

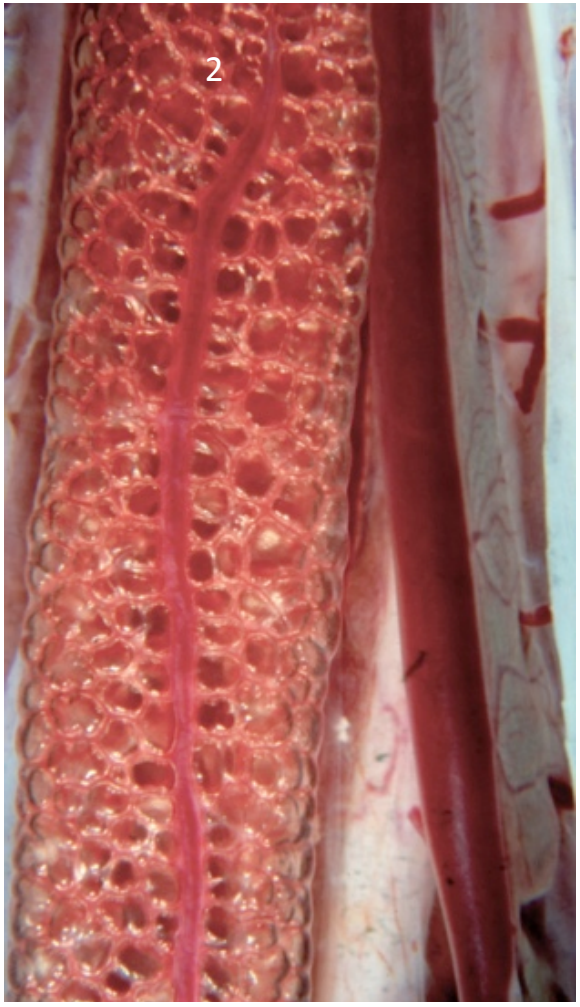

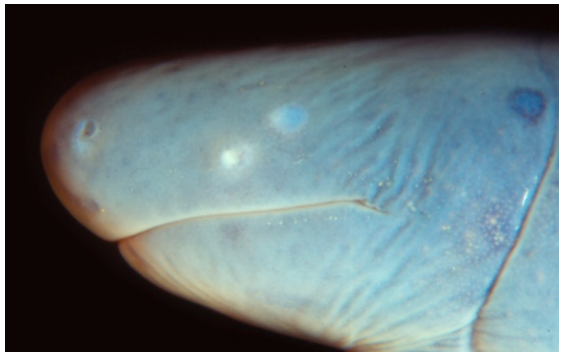

Pulmões de anfíbio Apoda
As imagens mostram, em sequência, as porções cranial, mediana e caudal dos pulmões de *Siphonops paulensis* Gymnophiona. Os pulmões são pares, porém o pulmão esquerdo (1) é reduzido. Nessa espécie, o pulmão direito (2) se situa entre a porção apical do coração (3) até a região caudal do fígado (4), onde se nota a vesícula biliar (5).

Algumas espécies desse grupo perderam o pulmão esquerdo, mantendo apenas o direito. A espécie de vida aquática *Atretochoana eiselti*, é apulmonada, possuindo apenas respiração cutânea. Essa condição é encontrada também em salamandras da família Plethodontidae.

Lagartos possuem pulmões uni- ou multicamerais Os brônquios são curtos e se abrem logo após a inserção com o pulmão correspondente.

Serpentes basais, como a jibóia, possuem pulmões duplos (direito e esquerdo). Na maioria, o pulmão esquerdo é reduzido, vestigial (cascavel), ou ausente (jararacas). O pulmão é unicameral e heterogênio, com a porção cranial faveolar ou edicular, com uma zona de transição e uma porção caudal avascular.
O brônquio se abre para o pulmão ao longo de seu trajeto, do início do pulmão até sua porção de transição.

Testudinata – tartarugas cágados e jabutis possuem pulmões faveolares, multicamerais, homogêneos.

Crocodilianos - pulmões multicamerais faveolares, heterogêneos. Terminações bronquiais com múltiplas aberturas.

Aves, com pulmões parabronquiais , com ampla comunicação com sacos aéreos. Os fluxos de sangue e do ar seguem direções opostas, em um sistema de contracorrente que aumenta a eficiência das trocas.

Mamíferos possuem pulmão alveolar, com organização bronquioalveolar. O ar é conduzido por árvore bronquial muito desenvolvida.

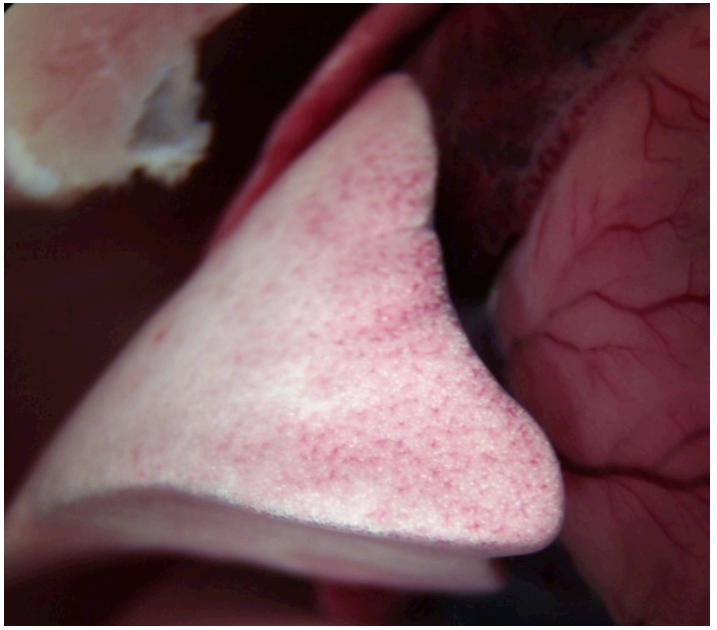

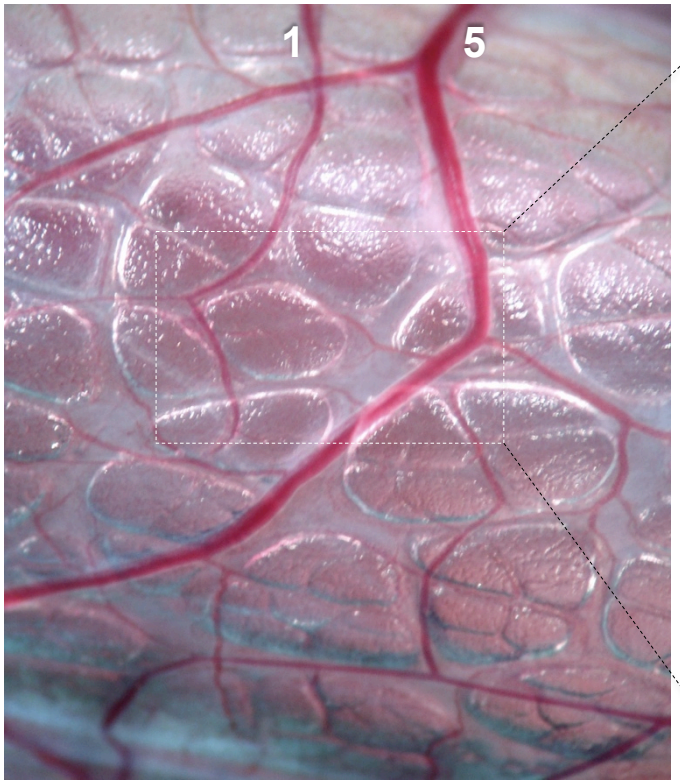

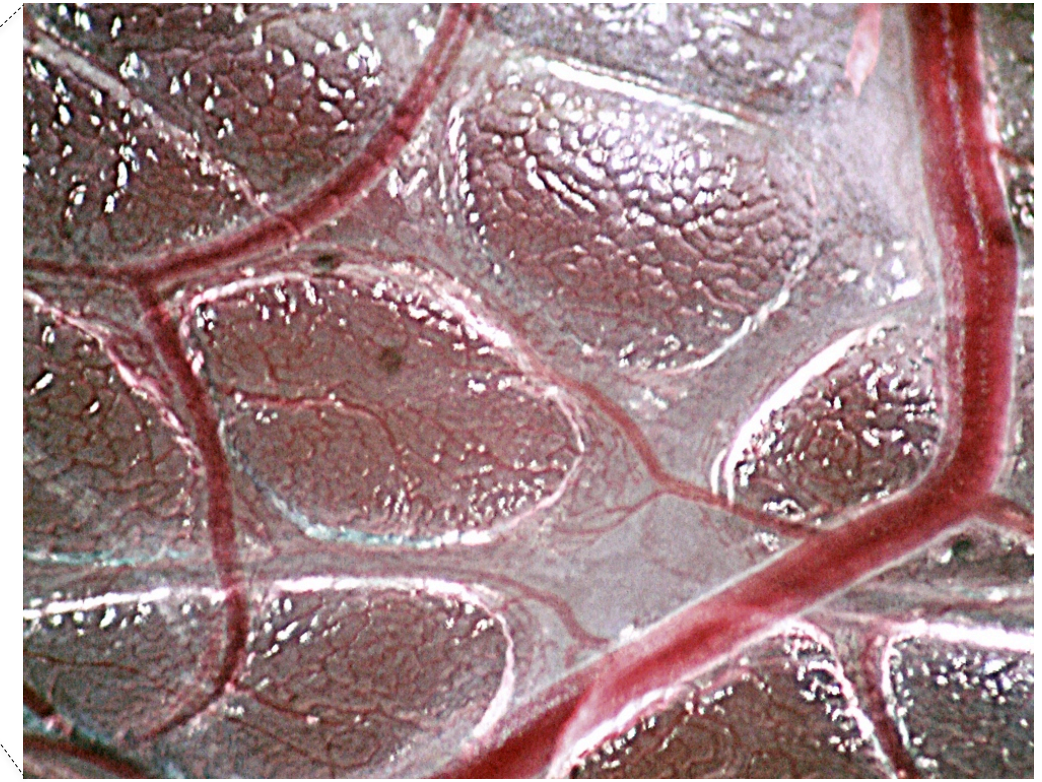

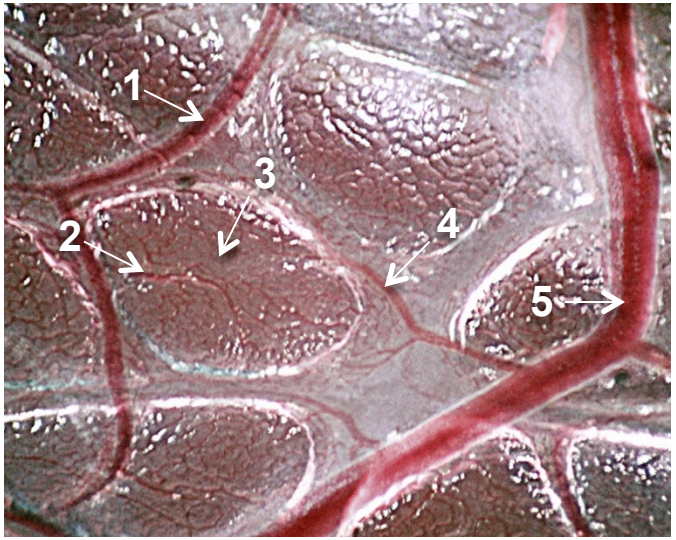

Pulmão de cobra-cega – *Amphisbaena alba*

Os pulmões dos amniotas apresentam estrutura vascular semelhante a observada no pulmão de cobra-cega.
Na face interna do alvéolo é estabelecida a interface ar – água, onde uma fina camada de líquido reveste o tecido alveolar. Tal condição é essencial para que ocorra a difusão dos gases respiratórios.

1. artérias - conduzem sangue pobre em O_2
2. arteríolas – distribuem o sangue para os alvéolos
3. rede capilar – local onde ocorrem as trocas gasosas
4. vênulas – conduzem o sangue para as veias
5. veias - conduzem sangue oxigenado para o átrio esquerdo do coração

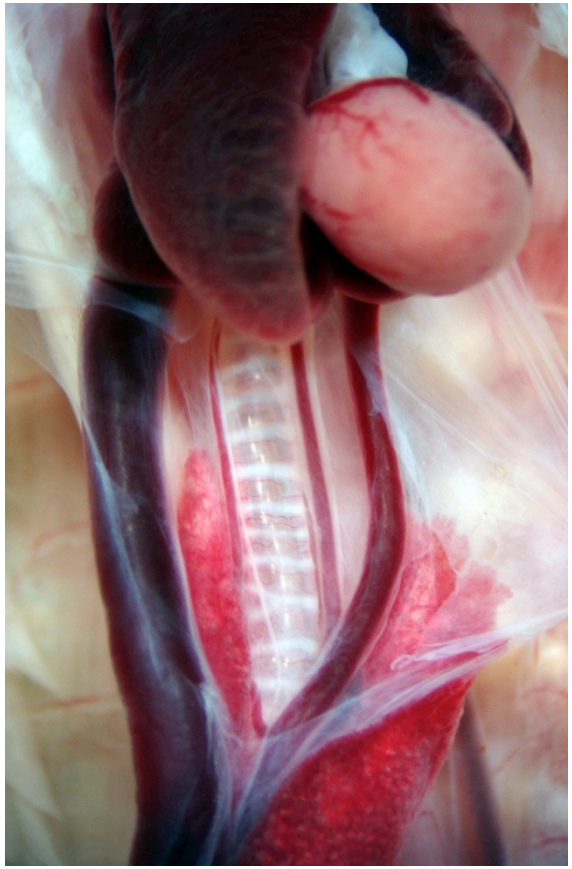

Pulmão de Amphisbaenidae

Vista ventral da cavidade pleuroperitoneal de *Leposternun* sp. Pulmão direito desenvolvido e esquerdo muito reduzido.
Os pulmões se situam posteriormente ao coração, são unicamerais e de estrutura edicular.
Os pulmões são pares nos lagartos, amphisbaenias e em algumas serpentes.

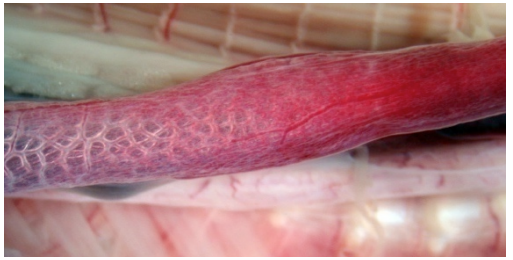

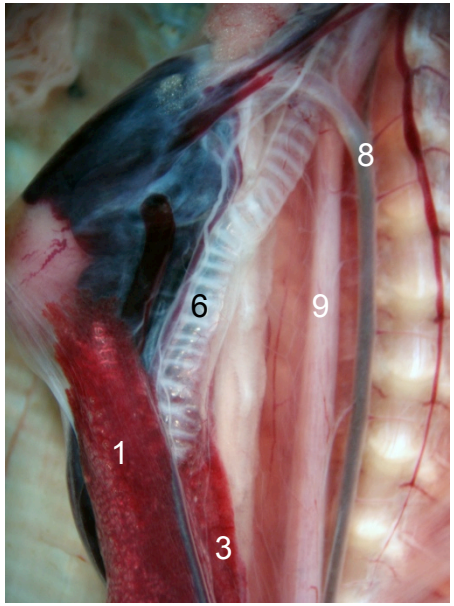

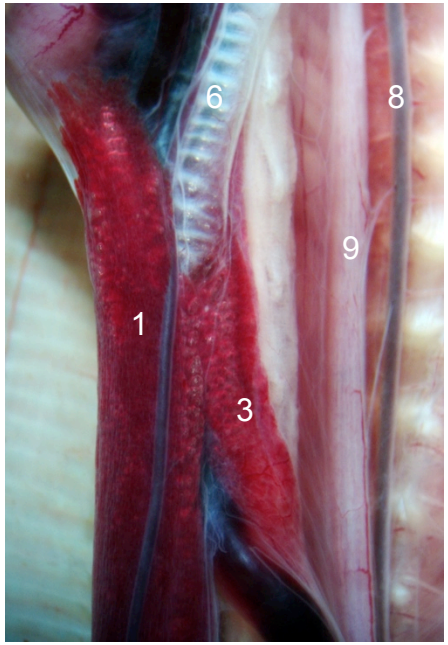

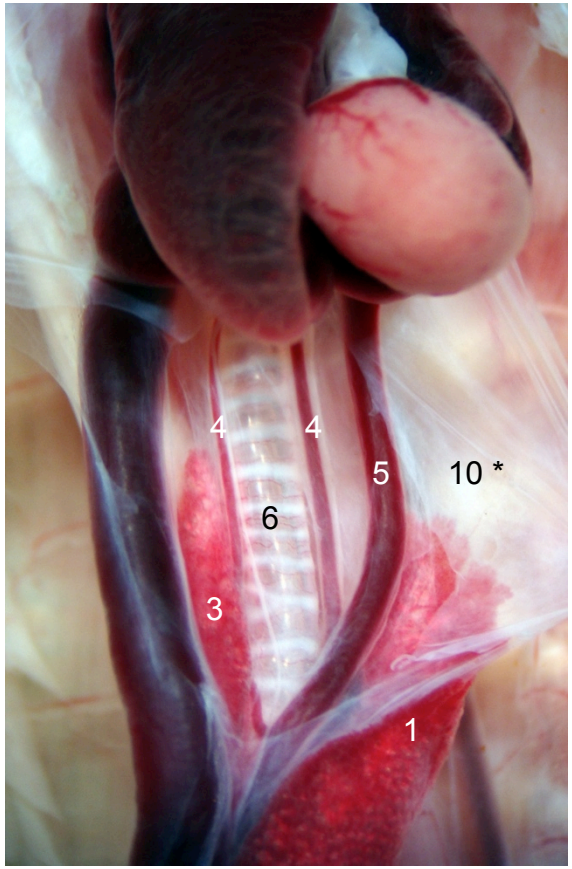

1. pulmão direito porção cranial
2. pulmão direito porção caudal
3. pulmão esquerdo
4. aa. pulmonares
5. v. pulmonar
6. traqueia
7. brônquio
8. arco aórtico esquerdo
9. esôfago
10. pericárdio

(*) tracionado para a esquerda

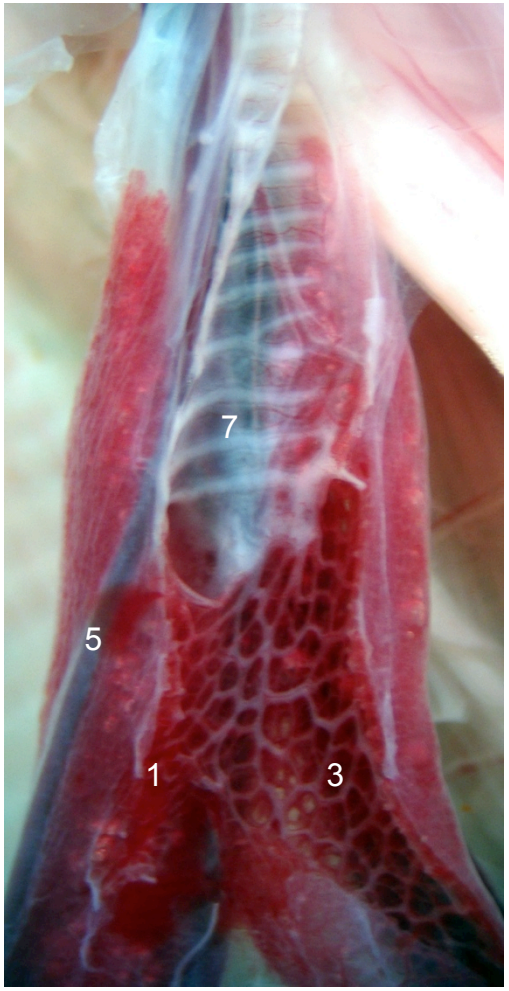

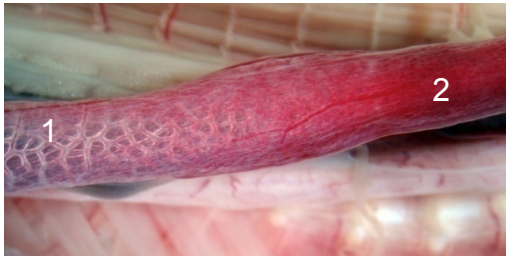

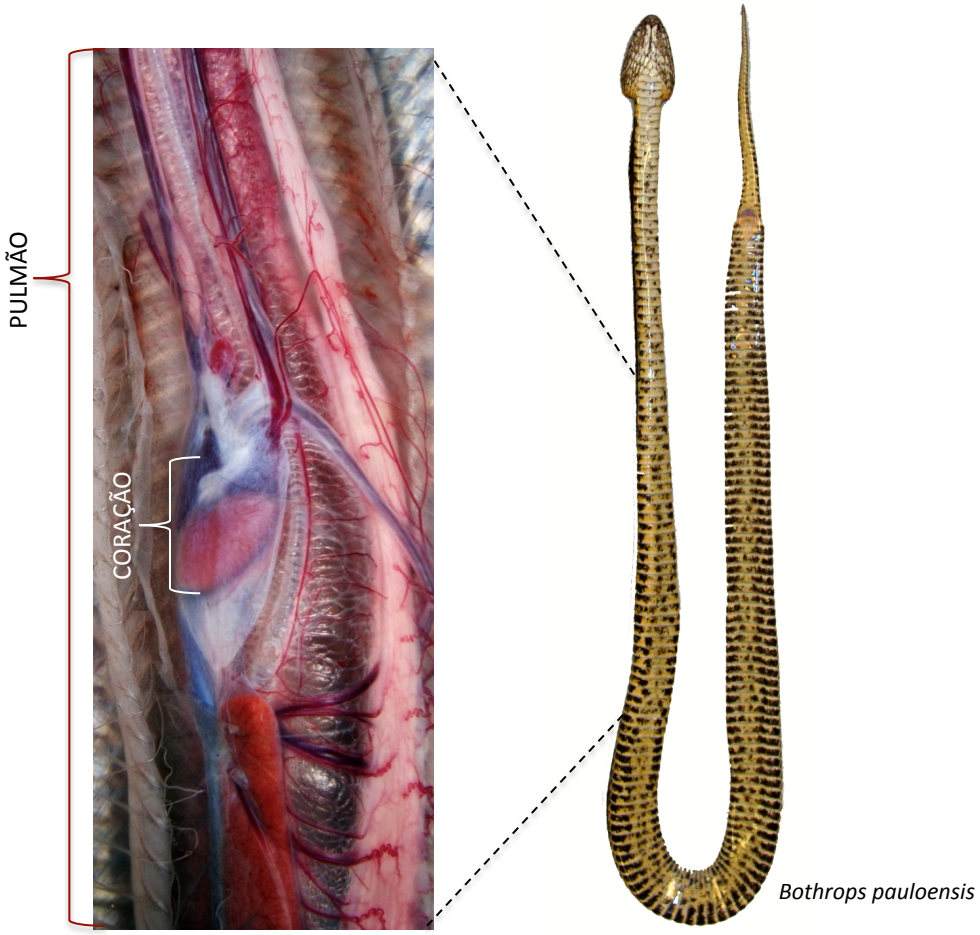

Bothrops pauloensis

A posição do coração e dos pulmões é variável nas serpentes. Nas viperídeas, o coração ocupa posição mais posterior, quando comparado com colubrídeas. Os pulmões se estendem por cerca de dois terços do comprimento da cavidade celomática. Em serpentes elapídeas (cobras-corais), colubrídeas e boídeas (jibóias e sucuris), a porção cranial do pulmão se situa posteriormente ao coração.

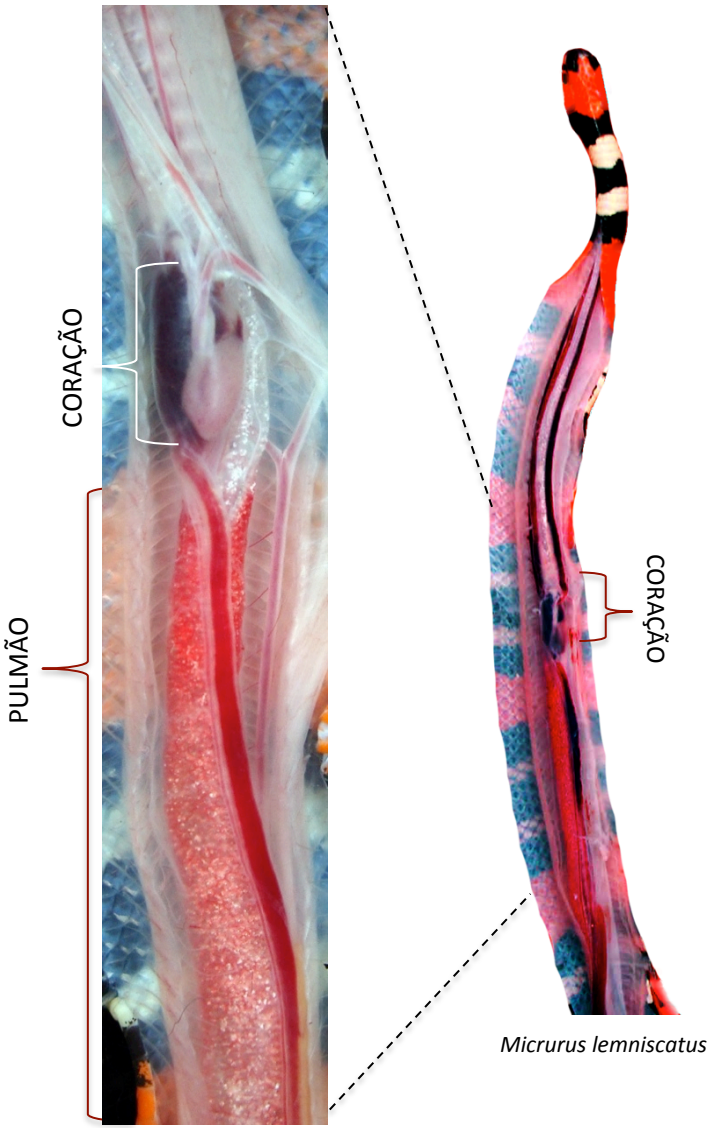

Micrurus lemniscatus

As imagens não estão na mesma escala.

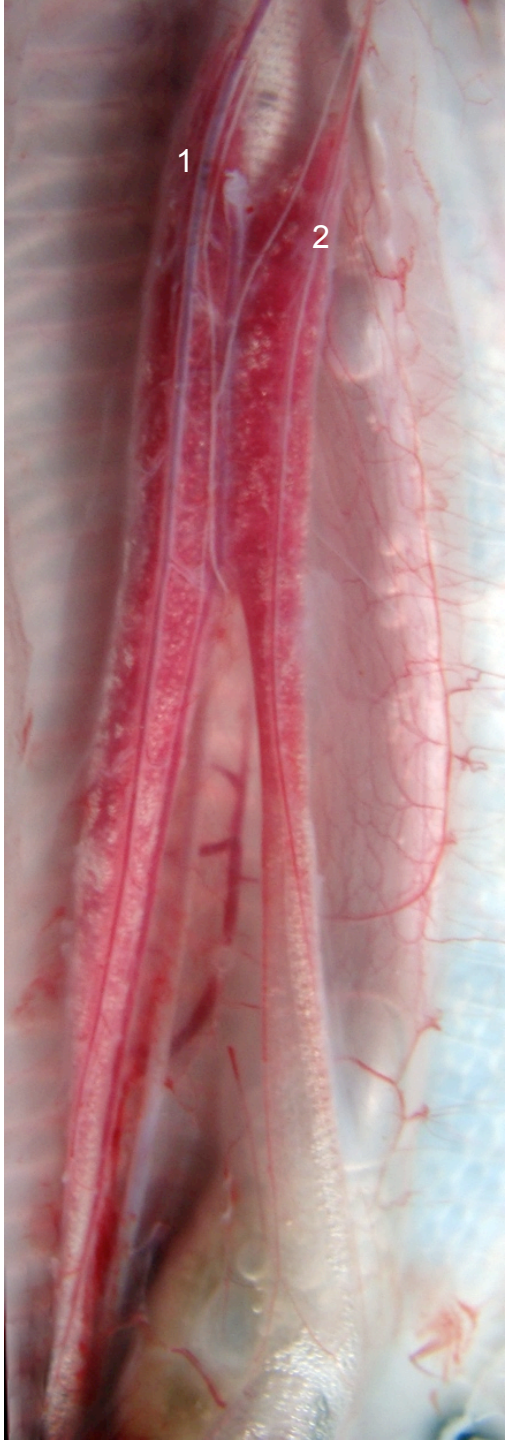

Pulmões pares em Serpentes

Serpentes boídeas, como a jibóia-arco-iris, *Epicrates cenchria*, possuem pulmões pares, porém assimétricos, sendo o direito (1) mais desenvolvido que o esquerdo (2).

A distribuição do parênquima é heterogênea, com as porções craniais mais desenvolvidas que as caudais (posteriores). Os pulmões ocupam posição caudal em relação ao coração.

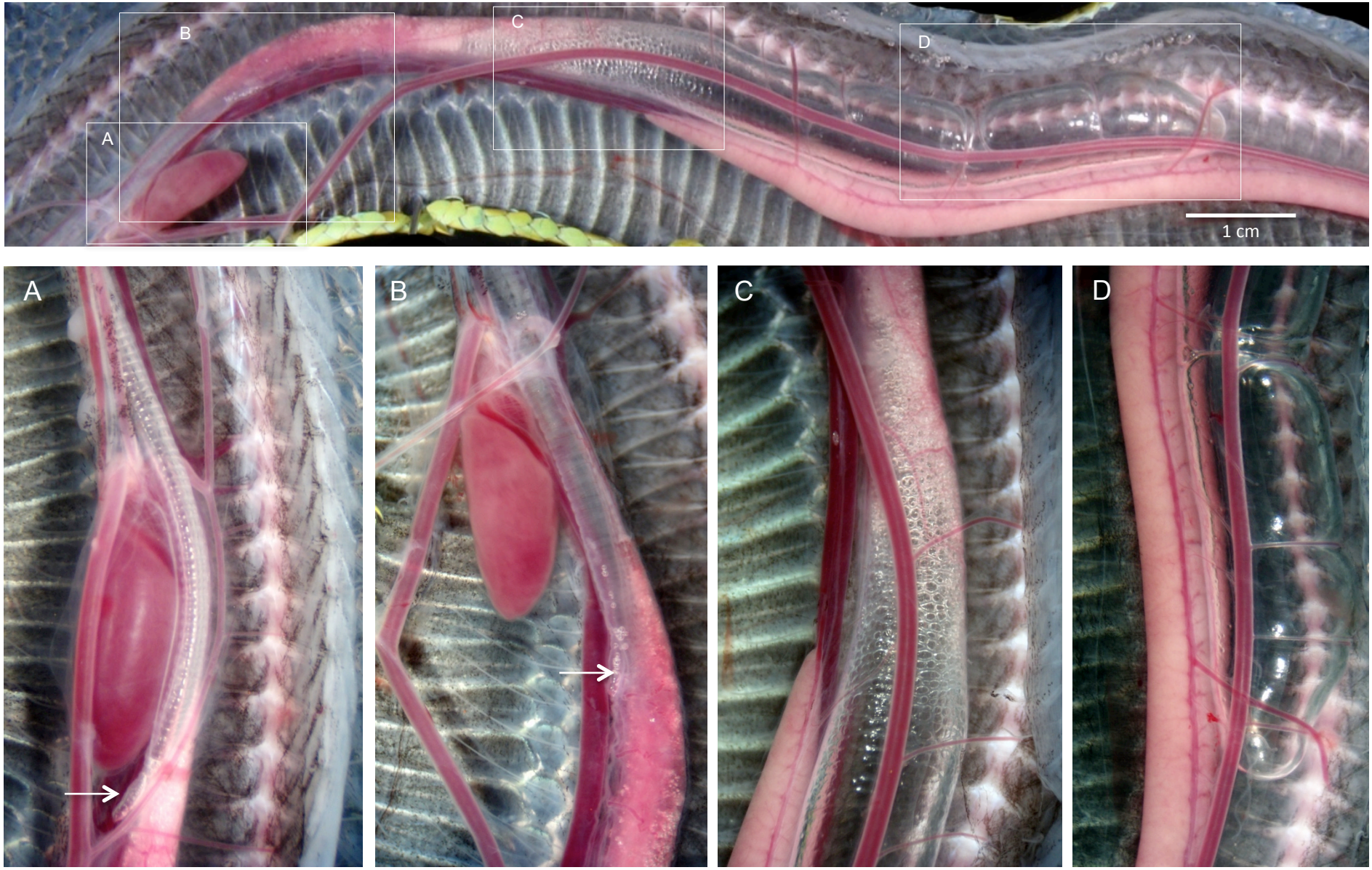

Pulmão esquerdo vestigial
Vista interna da cavidade pleuroperitoneal de *Philodryas olfersii* a partir da região pericárdica (A), seguida por porção parenquimatosa cranial do pulmão direito e pulmão esquerdo vestigial - setas (B), região de transição, próxima à porção cranial do fígado (C) e porção terminal – avascular – (D).

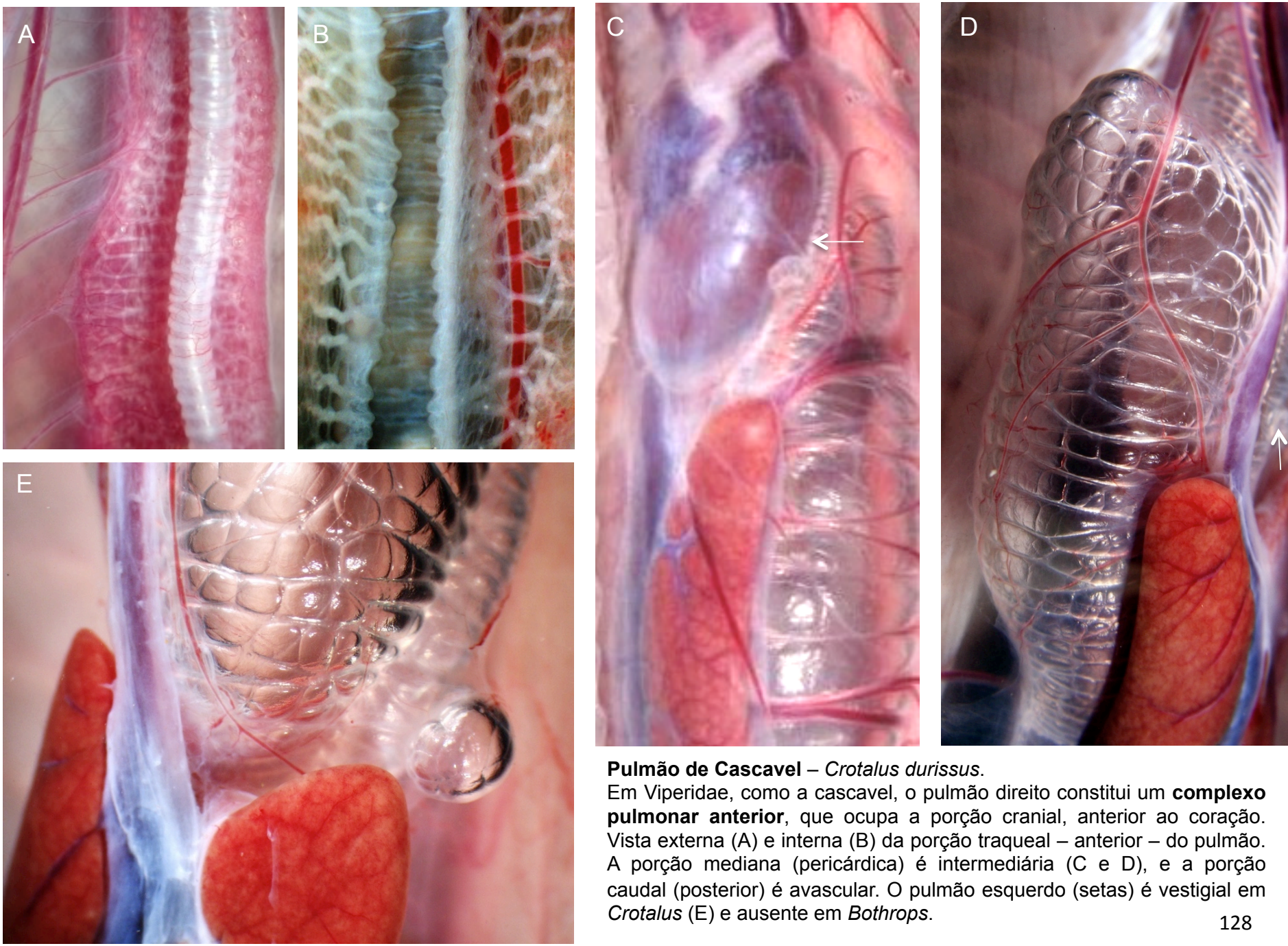

Pulmão de Cascavel – *Crotalus durissus*.
Em Viperidae, como a cascavel, o pulmão direito constitui um **complexo pulmonar anterior**, que ocupa a porção cranial, anterior ao coração. Vista externa (A) e interna (B) da porção traqueal – anterior – do pulmão. A porção mediana (pericárdica) é intermediária (C e D), e a porção caudal (posterior) é avascular. O pulmão esquerdo (setas) é vestigial em *Crotalus* (E) e ausente em *Bothrops*.

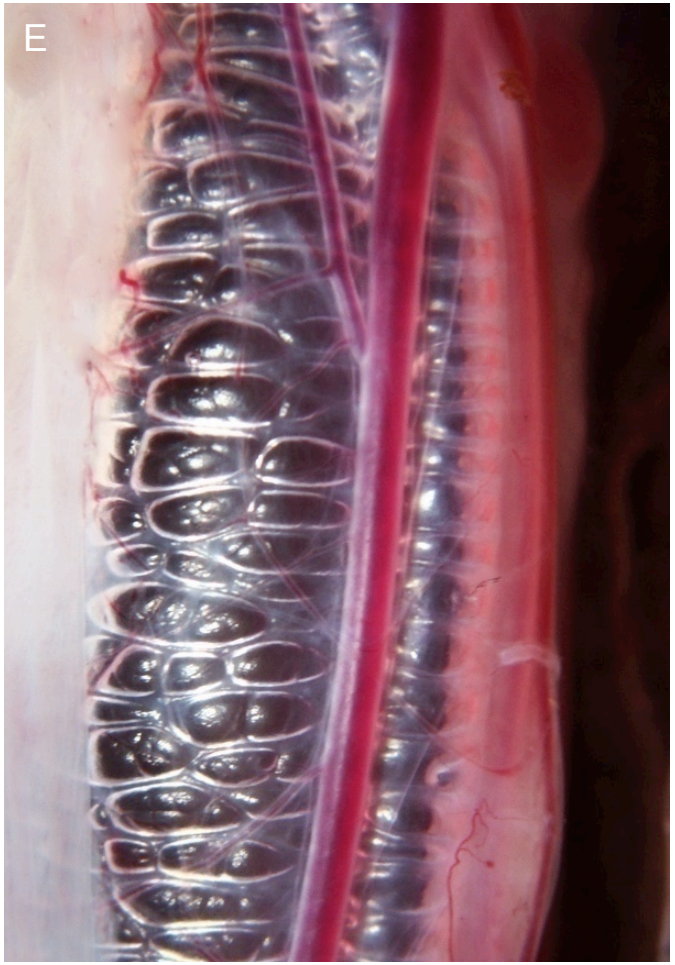

Pulmão esquerdo vestigial ou ausente
Vista externa do pulmão de *Taeniophalus occipitalis* (A e B), e *Oxyrhopus rhombifer* (C), com porção parenquimatosa cranial do pulmão direito (pd) e pulmão esquerdo vestigial - setas.
Em D, a porção terminal do brônquio é evidente no pulmão de *Bothrops neuwiedi; o* pulmão esquerdo desapareceu completamente.
Em E, arranjo trabecular da porção mediana do pulmão direito.

Pulmão avascular

Porção caudal de pulmão de *Oxyrhopus rhombifer* (A) e de *Taeniophalus occipitalis* (B e C). A porção terminal do pulmão é desprovida de trabéculas e de vascularização, na maioria das serpentes.

Em C, o aspecto sacular após a retirada do ar. Essa porção se estende até o terço caudal do corpo da serpente.

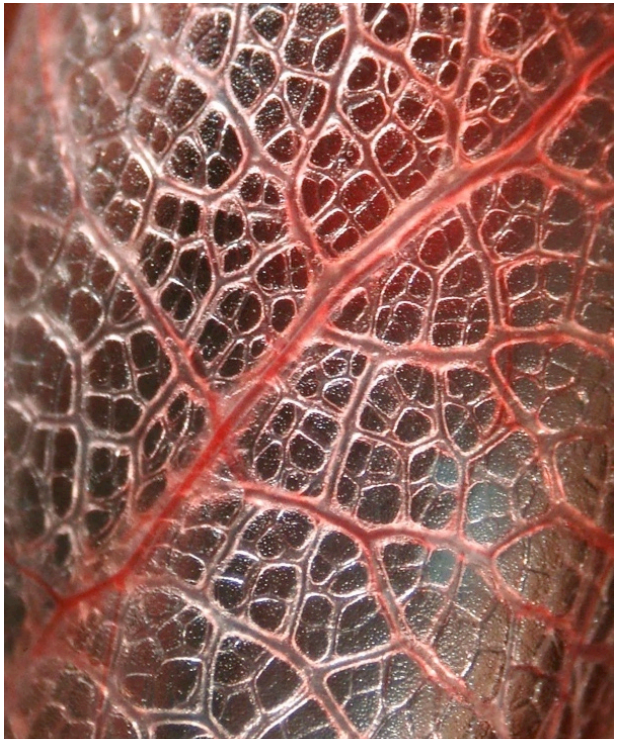

Pulmão de lagarto
Vista ventral da cavidade pleuroperitoneal de *Notomabuya frenata*, com detalhes da organização dos pulmões, vasos e estruturas relacionadas.

LACV – UnB • SAURIA - LACERTILIA
SISTEMA RESPIRATÓRIO

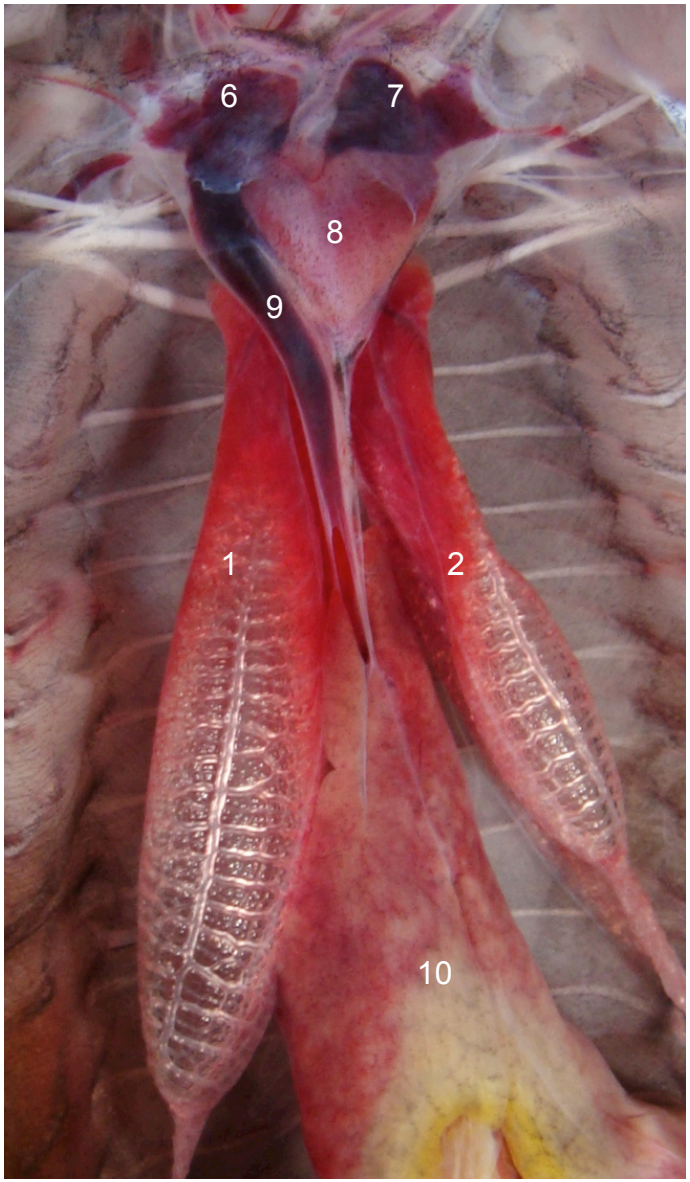

1. pulmão direito
2. pulmão esquerdo
3. a. pulmonar
4. v. pulmonar
5. traqueia
6. átrio direito
7. átrio esquerdo
8. ventrículo
9. v. pós-cava
10. fígado

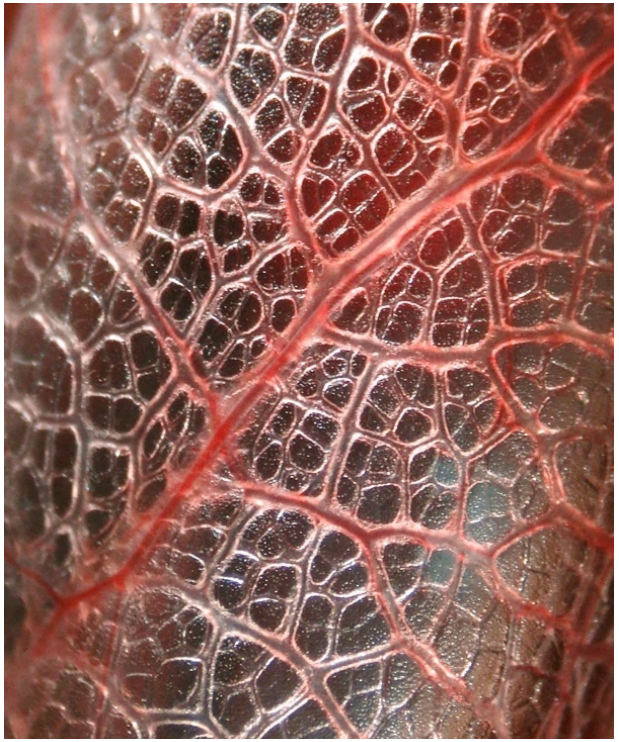

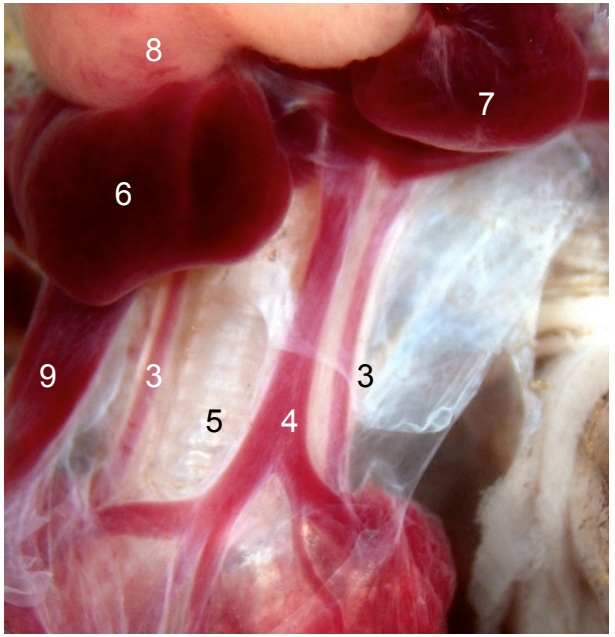

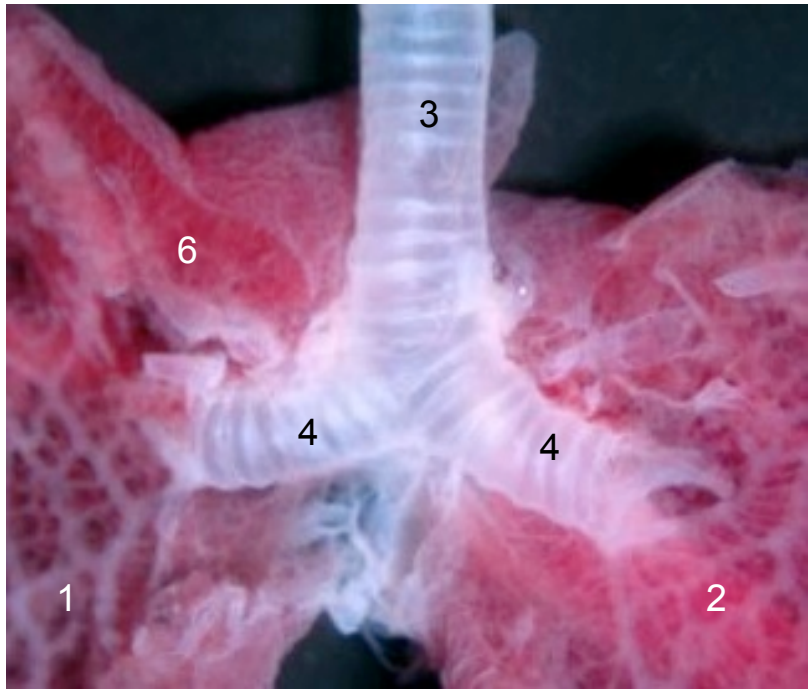

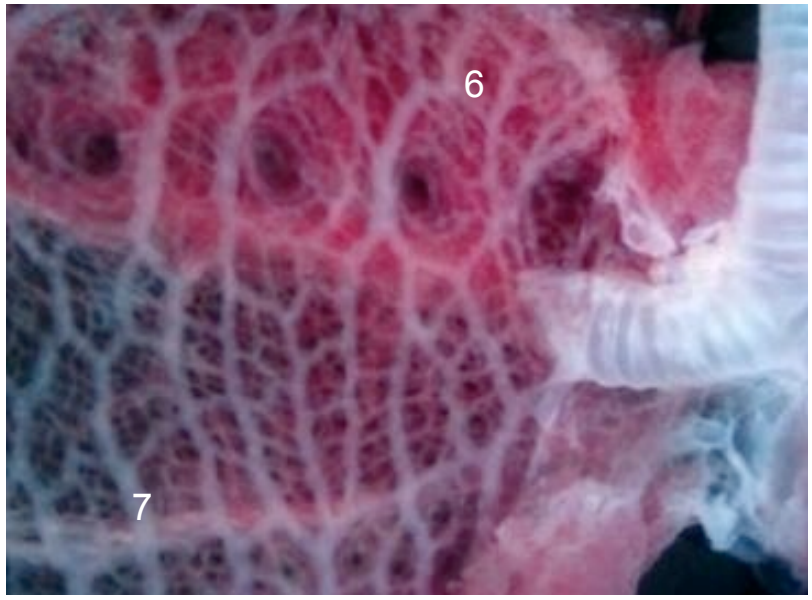

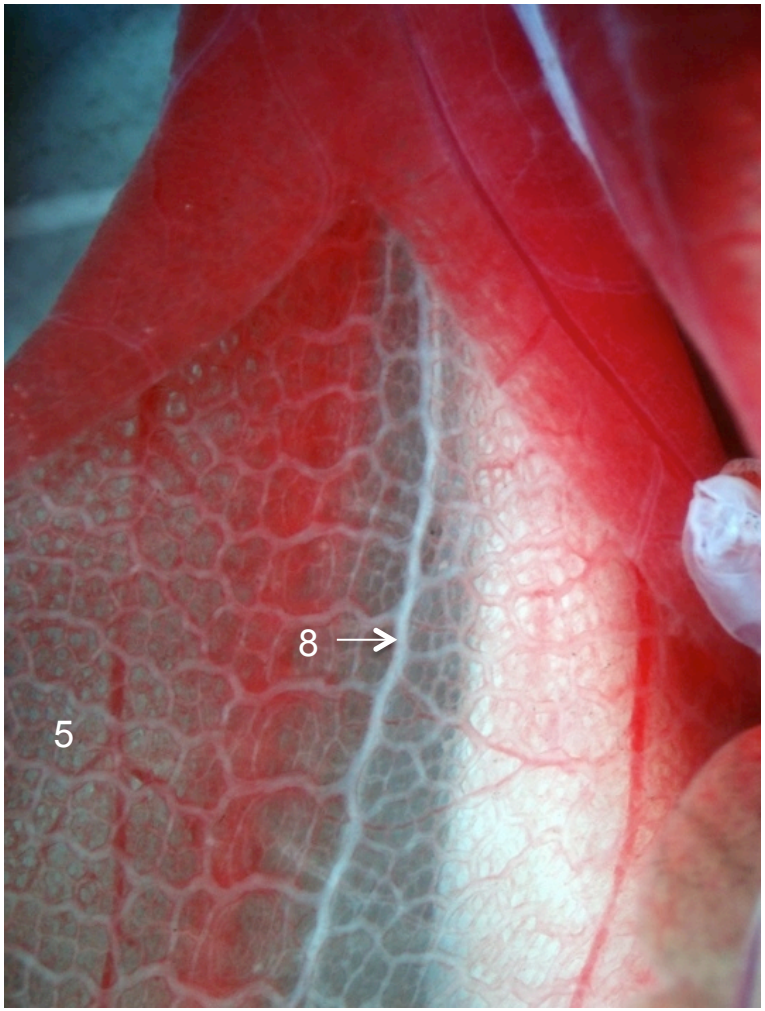

Vista interna de pulmão de lagarto.

1. pulmão direito
2. pulmão esquerdo
3. traqueia
4. brônquios
5. parênquima trabecular
6. parênquima edicular
7. músculo liso + fibrócitos e colágeno
8. ramo pulmonar do nervo vago – X (apoiado na face externa do pulmão)

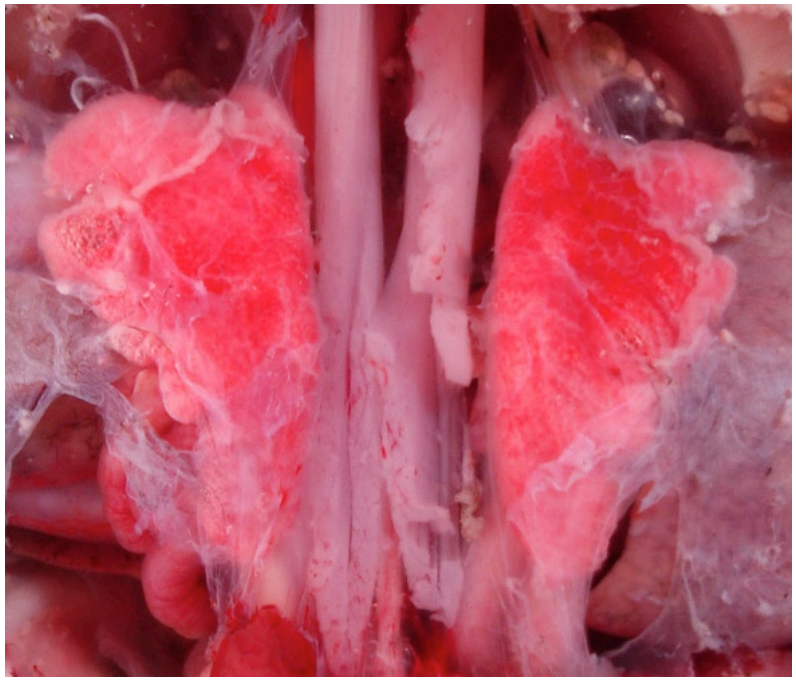

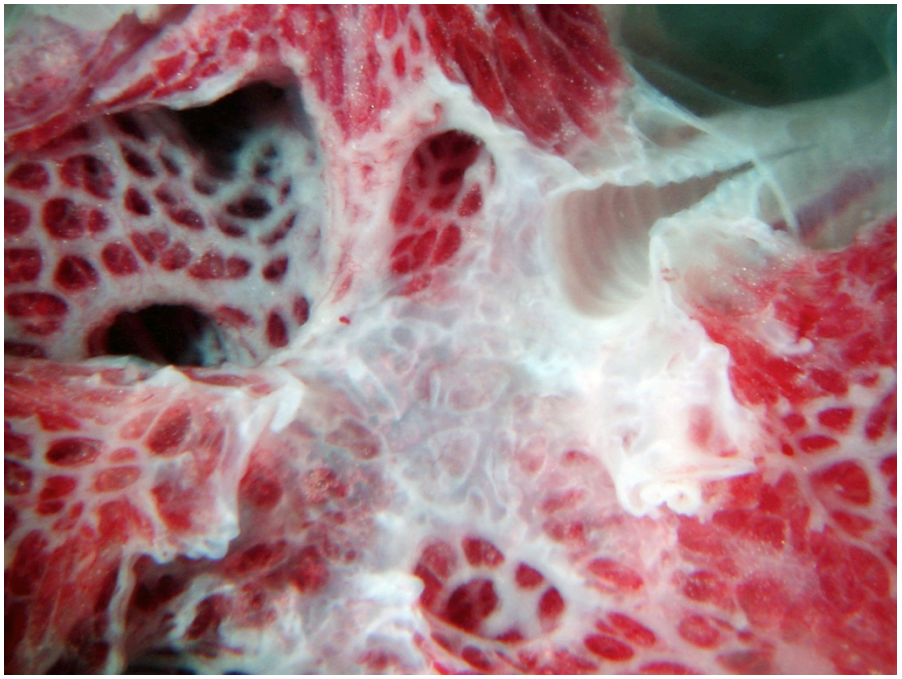

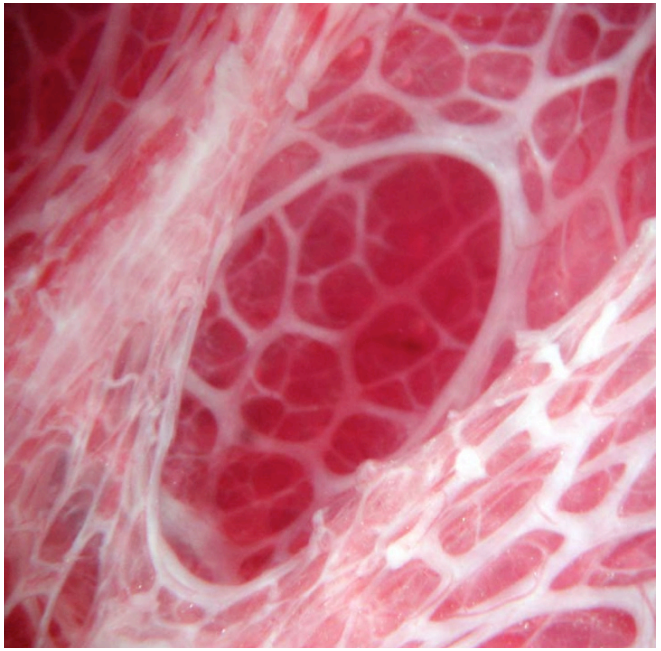

Pulmão de Testudineo

Vista dorsal da cavidade pleuroperitoneal de *Trachemys scripta,* com visualização dos pulmões.
Os pulmões seccionados revelam brônquios curtos, apoiados em cartilagem. A estrutura é organizada por trabéculas, em padrão faveolar e multicameral.

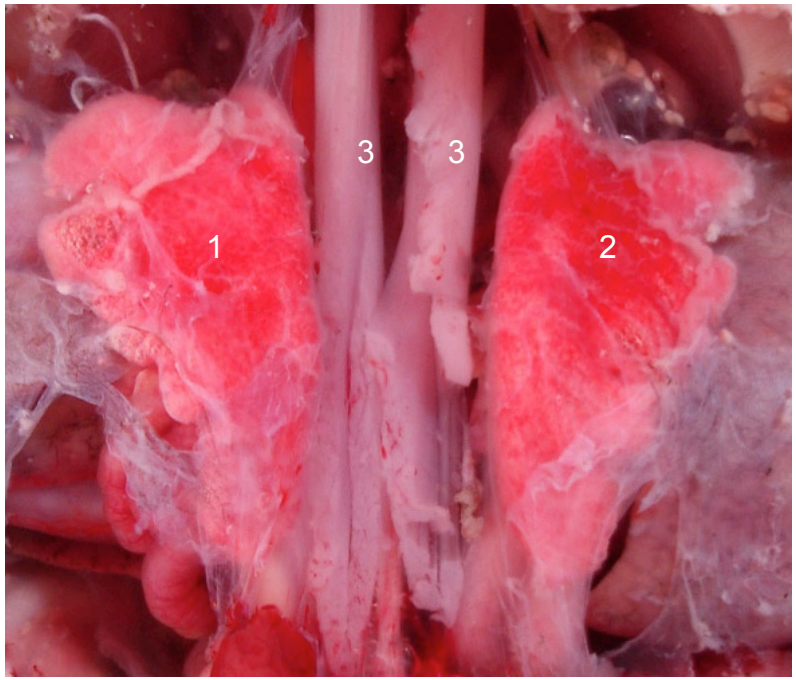

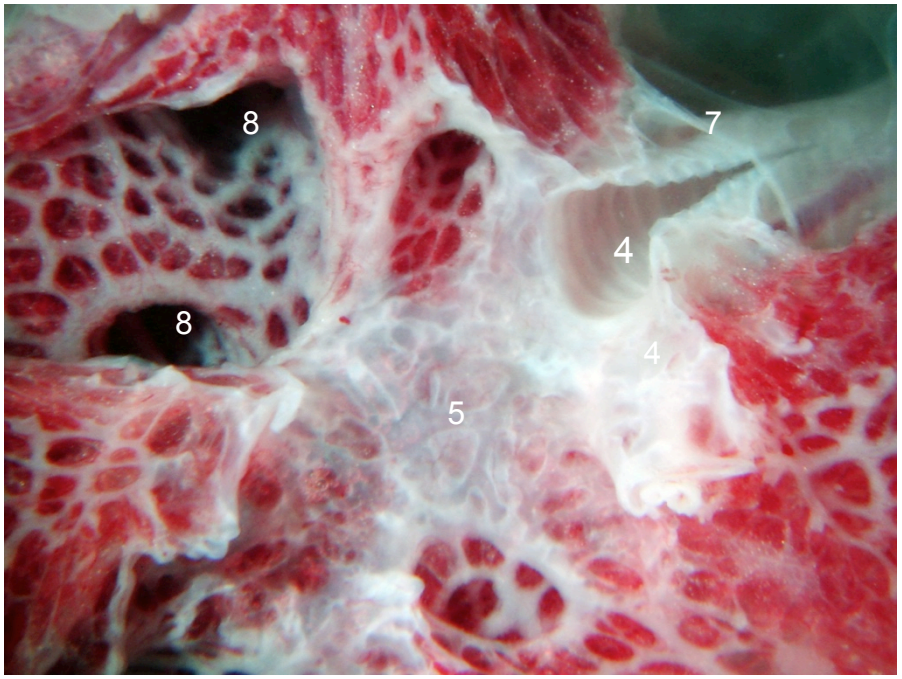

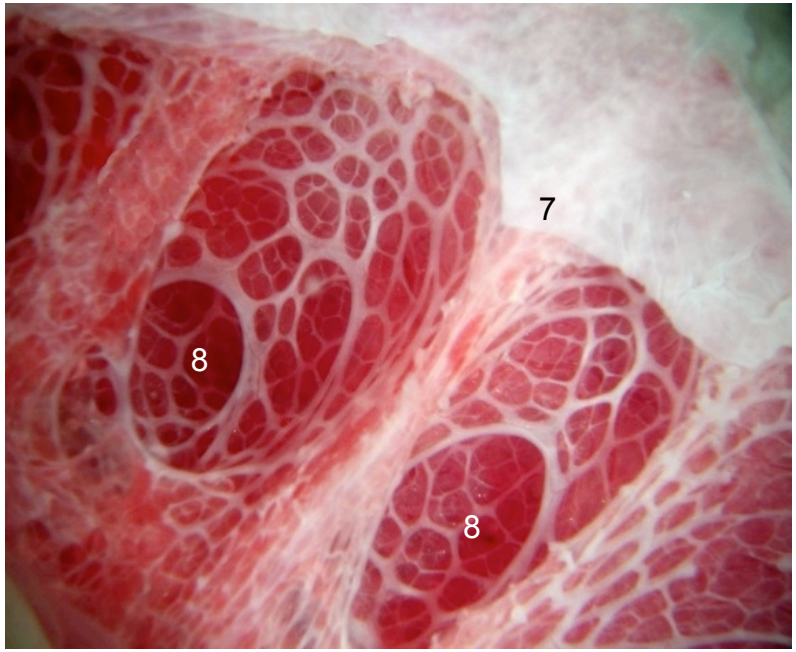

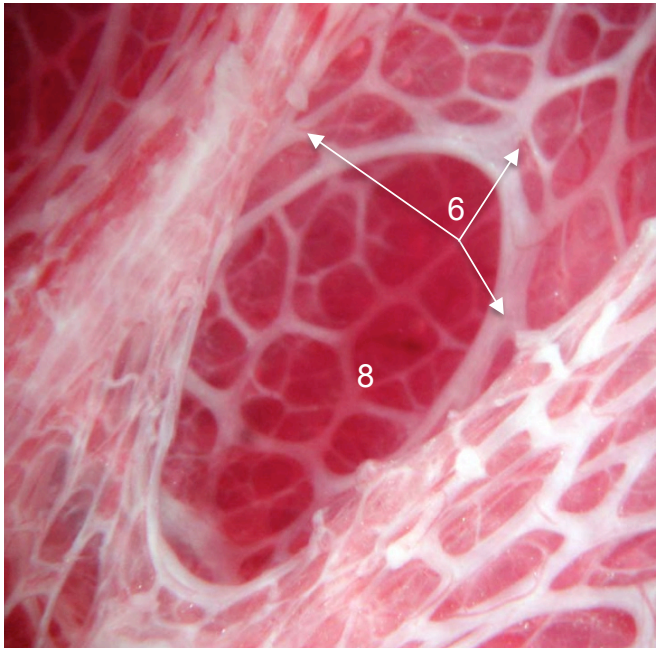

1. pulmão esquerdo
2. pulmão direito
3. musculatura cervical
4. brônquio
5. cartilagem pulmonar
6. trabéculas
7. pleura visceral
8. câmaras pulmonares

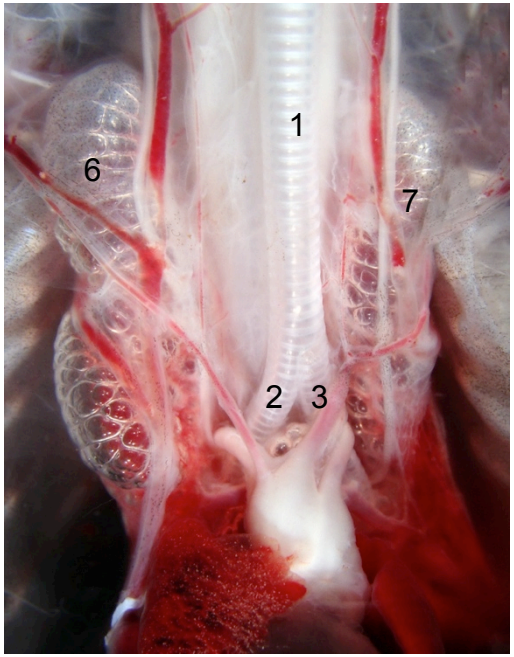

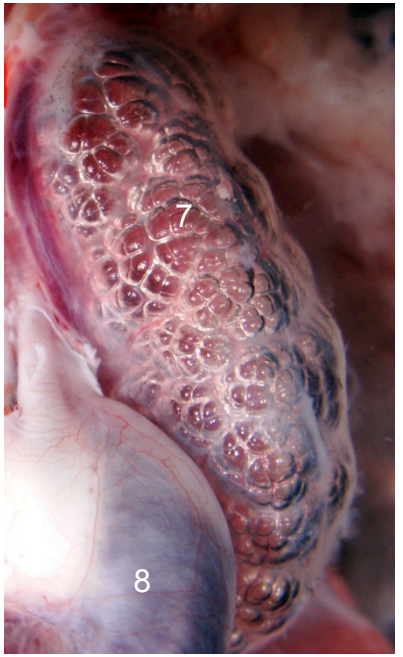

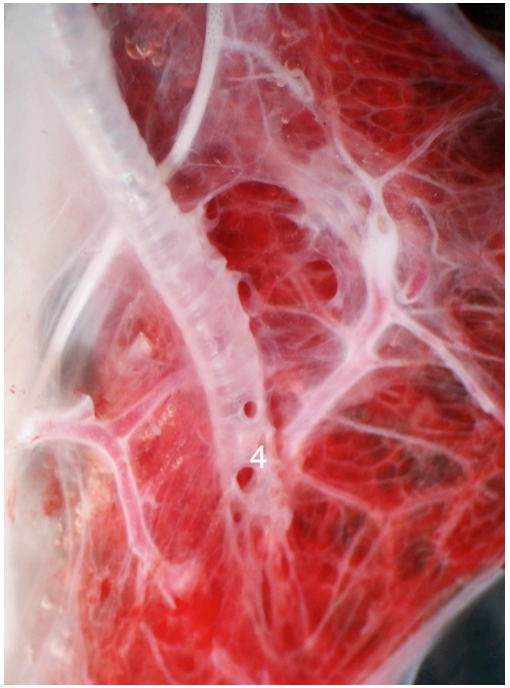

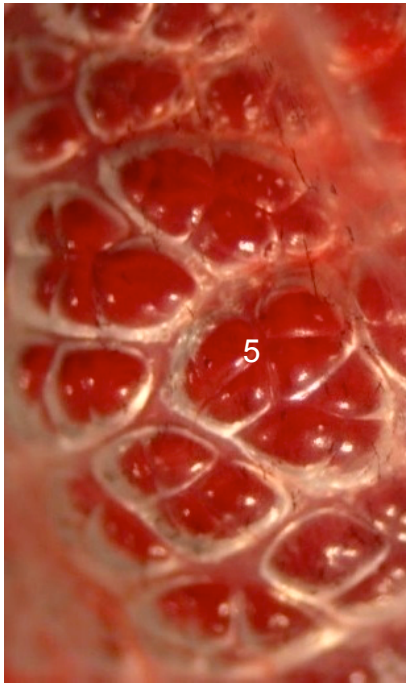

Pulmão de Crocodiliano
Vista ventral da porção cranial dos pulmões de jacaretinga – *Caiman crocodylus*. A traqueia se divide em brônquios direito e esquerdo. Estes apresentam aberturas múltiplas para o parênquima pulmonar.

1. traqueia
2. brônquio direito
3. brônquio esquerdo
4. porção terminal do brônquio
5. porção alveolar
6. pulmão direito
7. pulmão esquerdo
8. coração

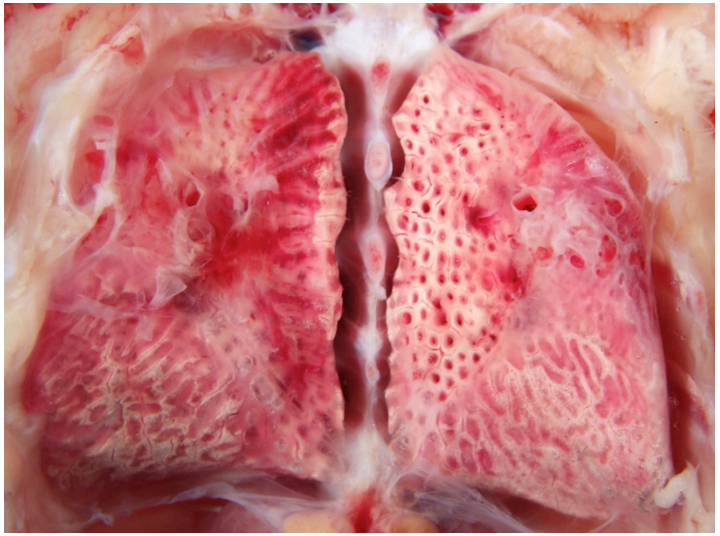

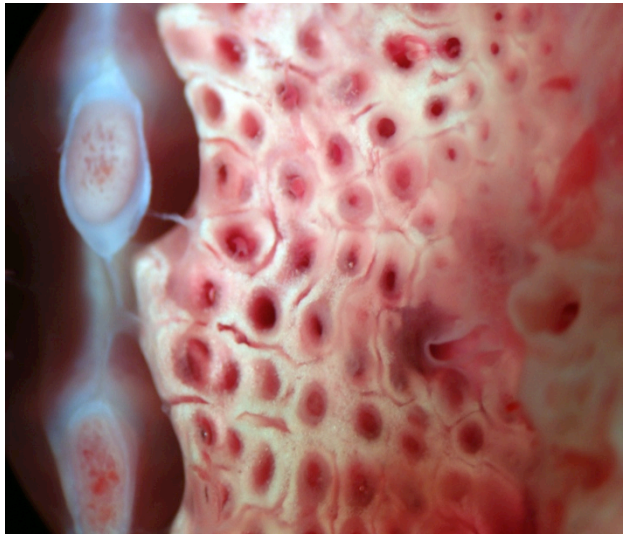

Vista ventral da cavidade pleuroperitoneal de ave
As aves possuem pulmão do tipo parabronquial. O ar inspirado é conduzido pelas vias aéreas superiores – traqueia e brônquios – e chega aos sacos aéreos, de onde retorna passando pelos parabrônquios antes de ser expirado. Na base da traqueia, está localizada glândula tireóide e a siringe, estrutura responsável pela sonorização.

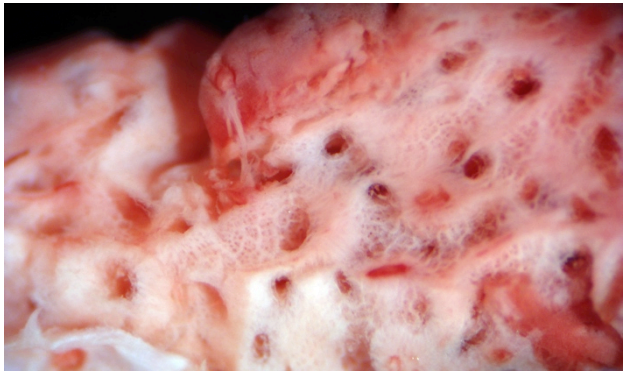

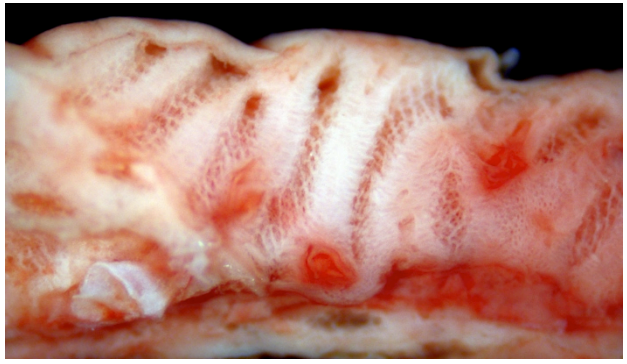

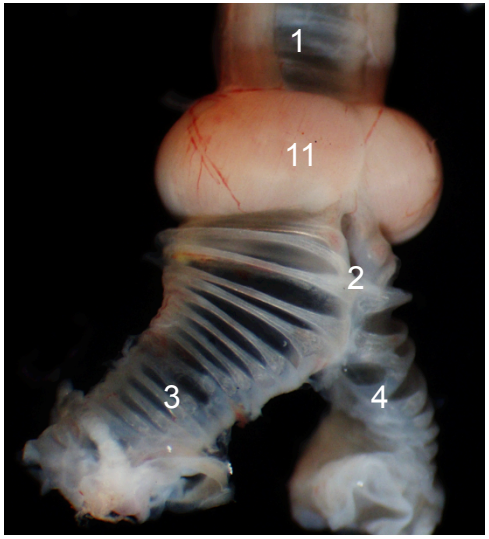

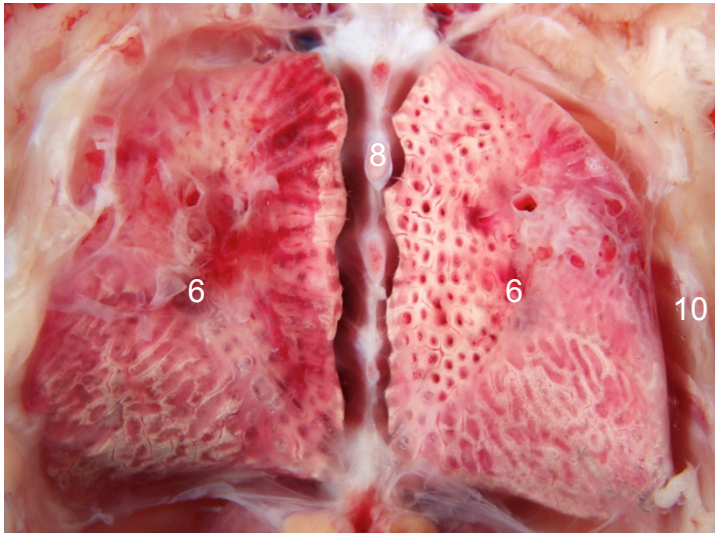

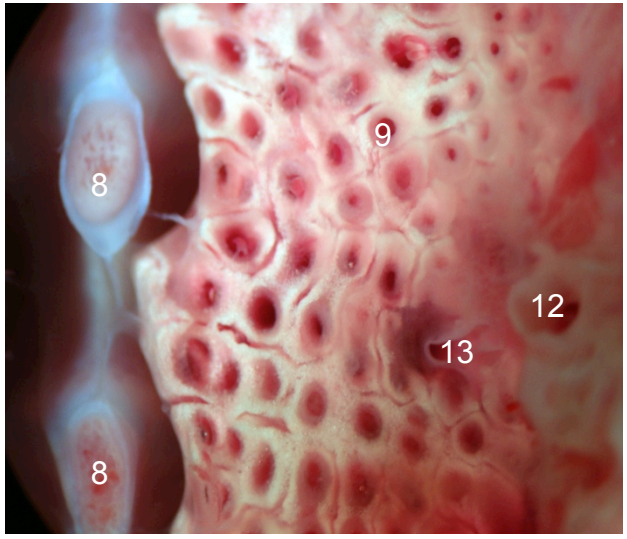

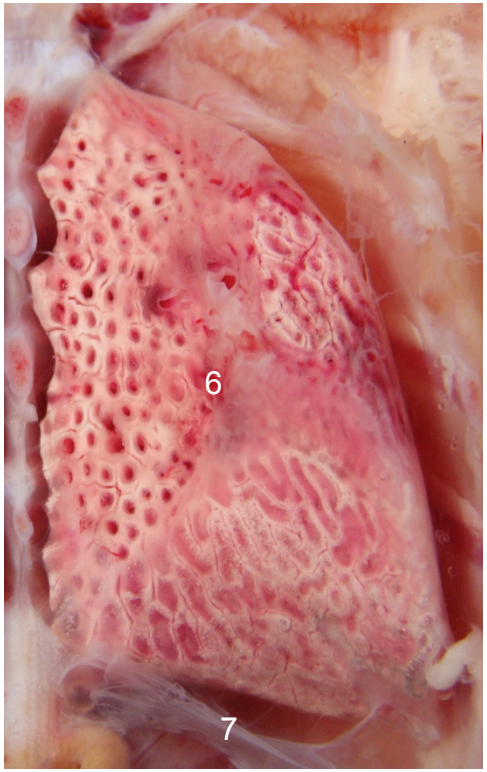

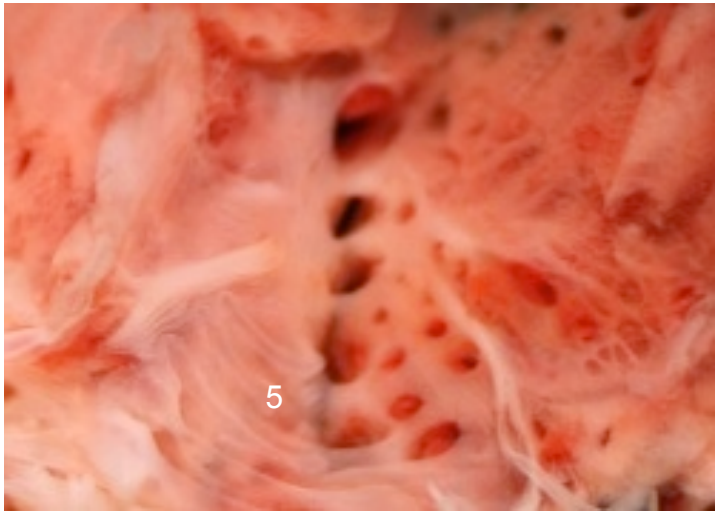

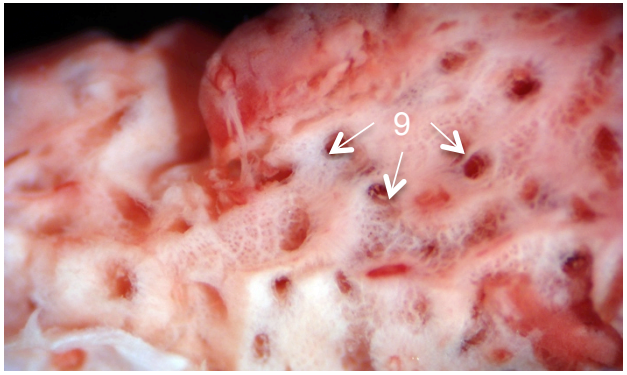

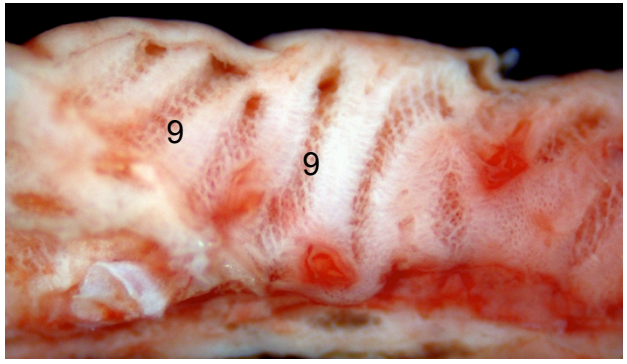

1. traqueia
2. siringe
3. brônquio direito
4. brônquio esquerdo
5. porção terminal do brônquio
6. pulmão parabronquial
7. saco aéreo
8. coluna vertebral
9. parabrônquios
10. costelas
11. gl. tireóide
12. a. pulmonar
13. v.pulmonar

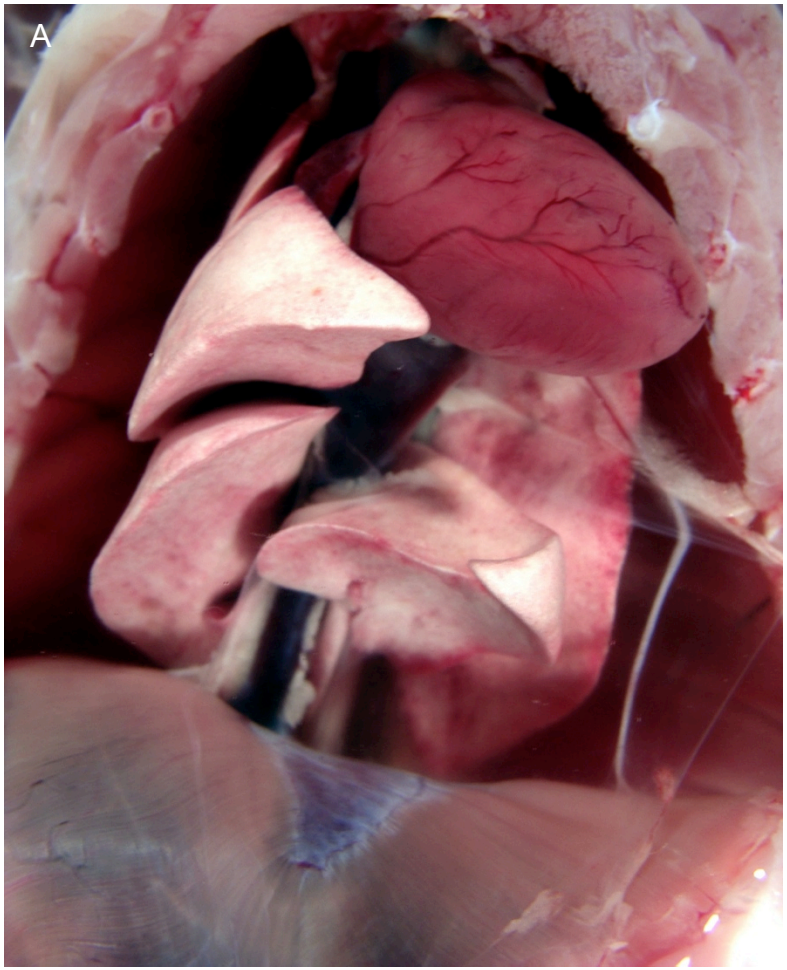

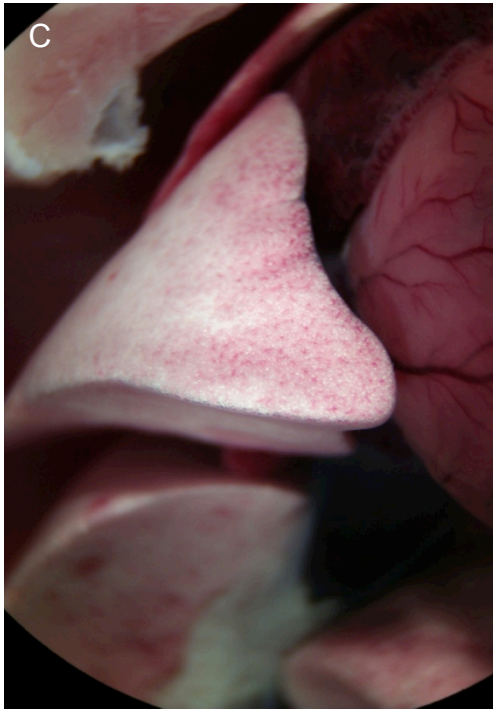

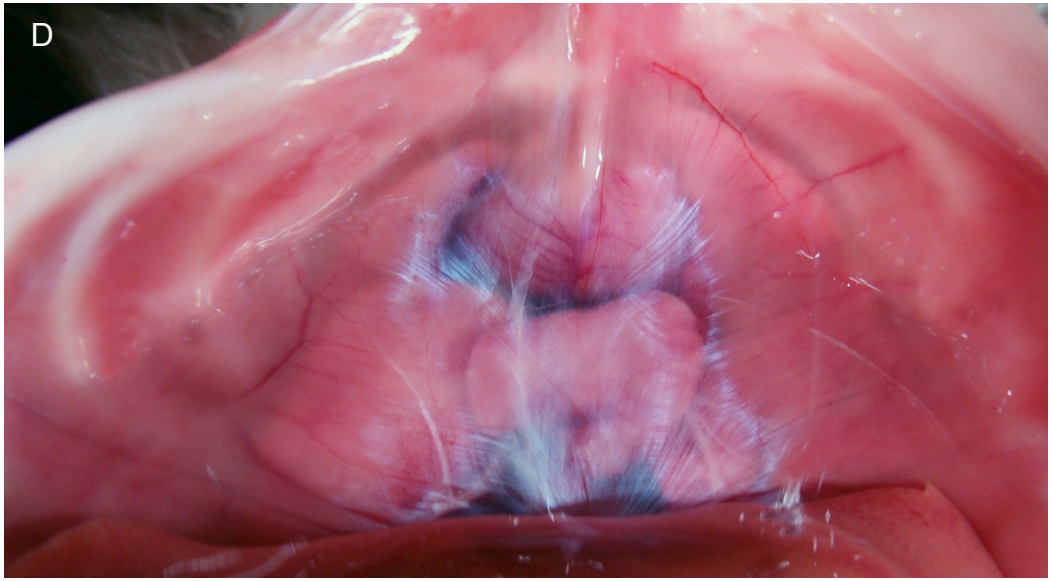

Cavidade torácica de roedor – *Rattus norvergicus*.

Após a remoção da porção ventral das costelas e dos músculos intercostais (A), evidenciam-se os lobos pulmonares, o coração, o nervo frênico esquerdo, o músculo diafragma e a veia pós-cava. Vista lateral, com pulmão esquerdo recoberto pelo Timo. Nota-se o nervo frênico, v. pós-cava, artéria Aorta, músculo diafragma e a porção cranial do fígado (B). Detalhe do lobo médio do pulmão direito (C). Vista posterior da caixa torácica com o m. Diafragma preservado (D).

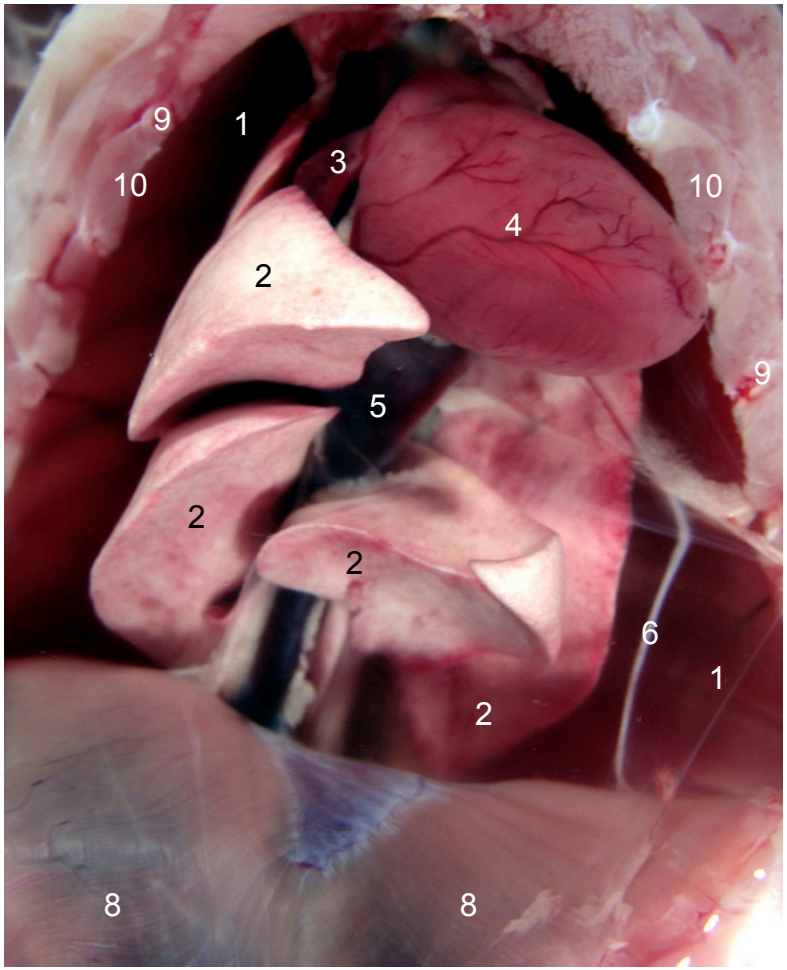

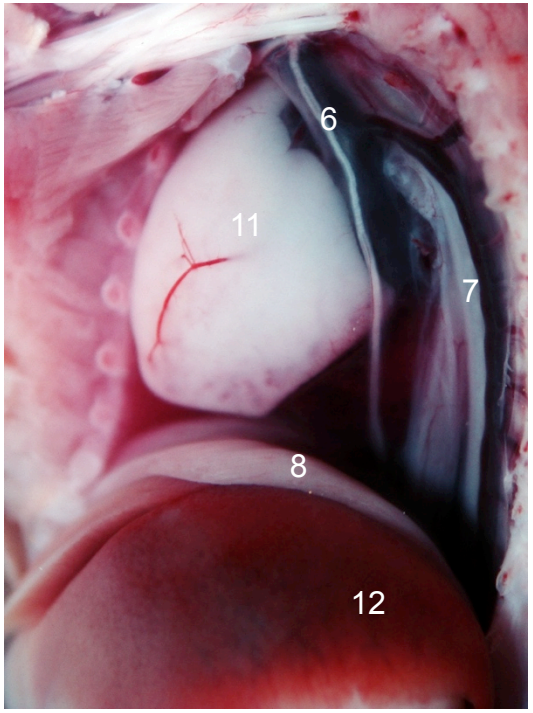

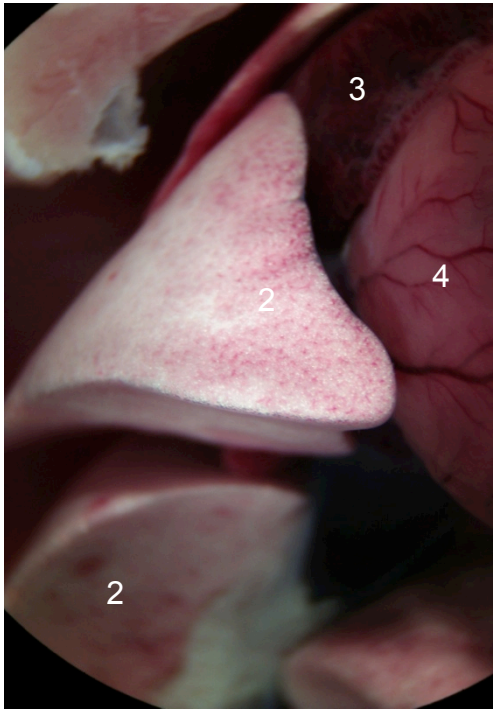

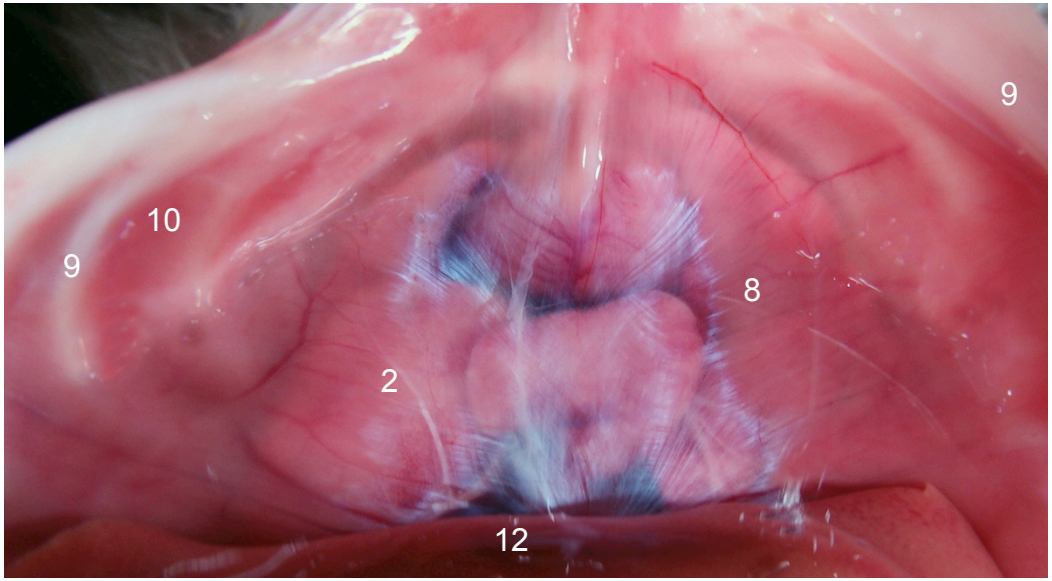

1. cavidade torácica
2. lobos pulmonares
3. átrio direito
4. ventrículos
5. v. pós-cava
6. n. frênico
7. a. aorta
8. m. diafragma
9. costelas
10. mm. intercostais
11. timo
12. fígado

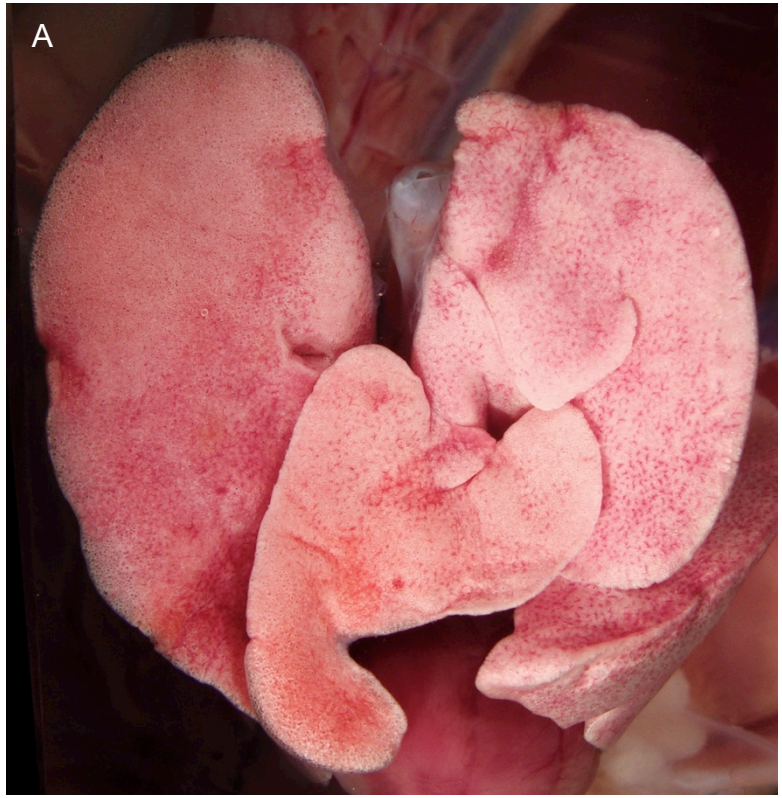

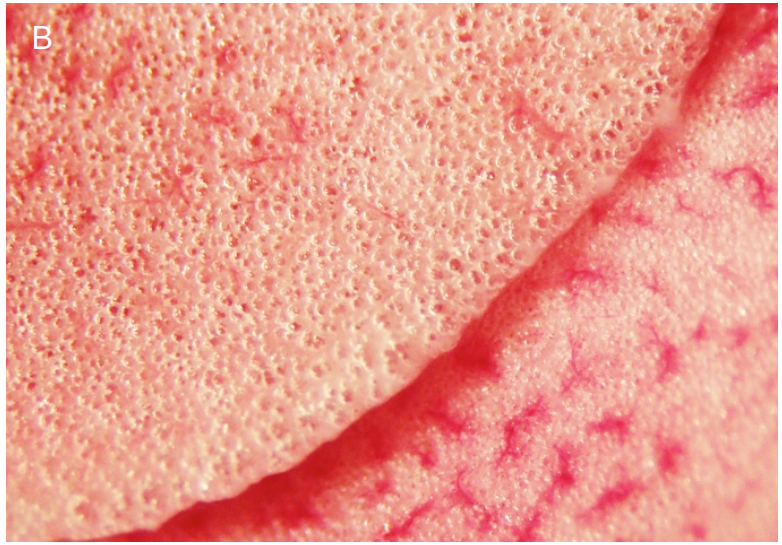

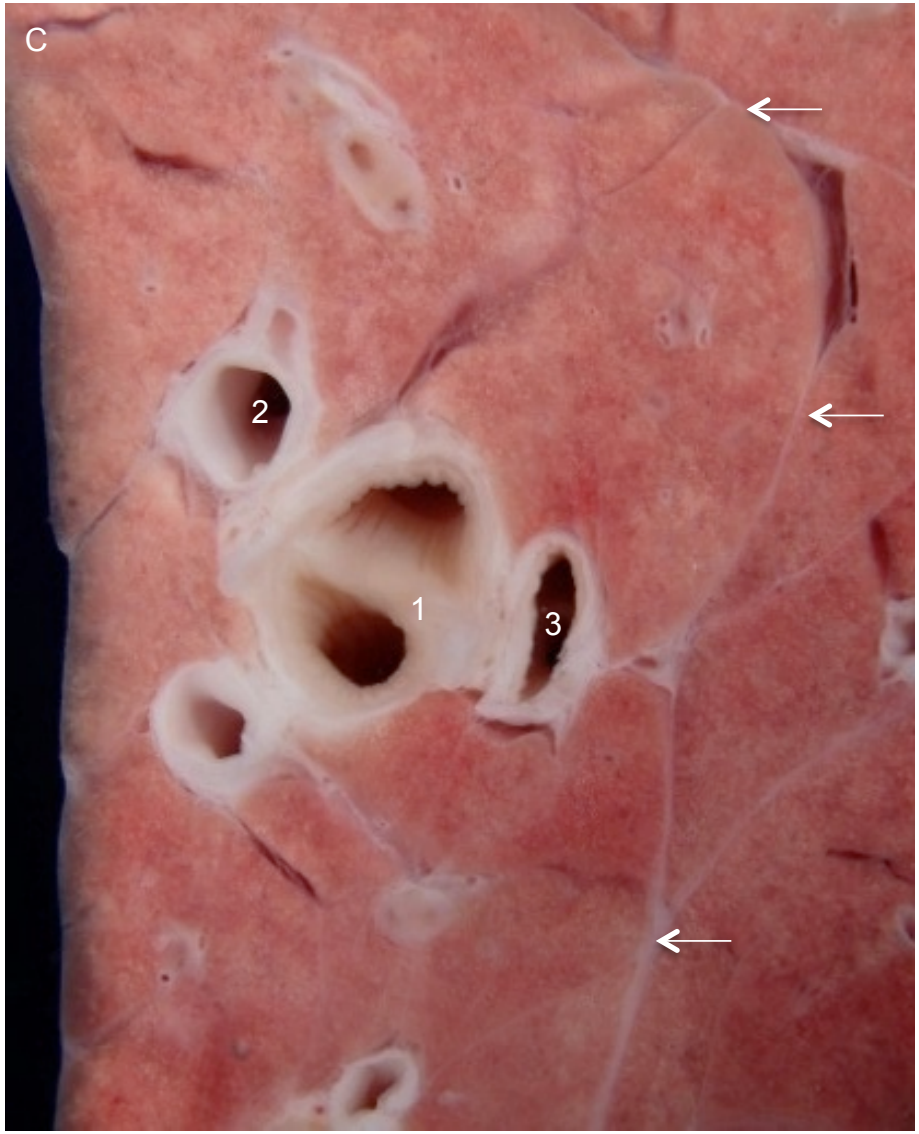

Pulmão de mamífero
A e B. Face diafragmática do pulmão de roedor - *Rattus norvergicus.* No detalhe, alvéolos localizados na porção periférica de um dos lóbos.

C. Secção do pulmão bovino, onde se observa o parênquima dividido por lóbulos delimitados por tecido conjuntivo (setas), e secções transversais de brônquios (1), artérias (2) e veias (3).

Os marsupiais possuem alvéolos macroscópicos. Essa característica possivelmente tem relação com a respiração pulmonar precoce, iniciada após a saída do útero e migração para a bolsa marsupial, onde completam o desenvolvimento.

Pulmão de marsupial – *Didelphis marsupialis* – juvenil (A e B) e na idade fetal (C – E).

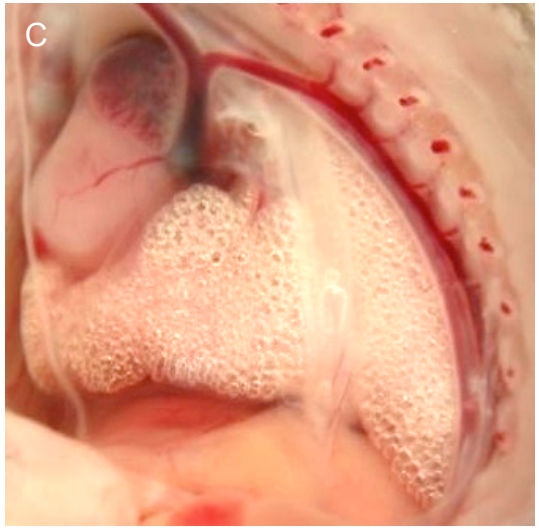

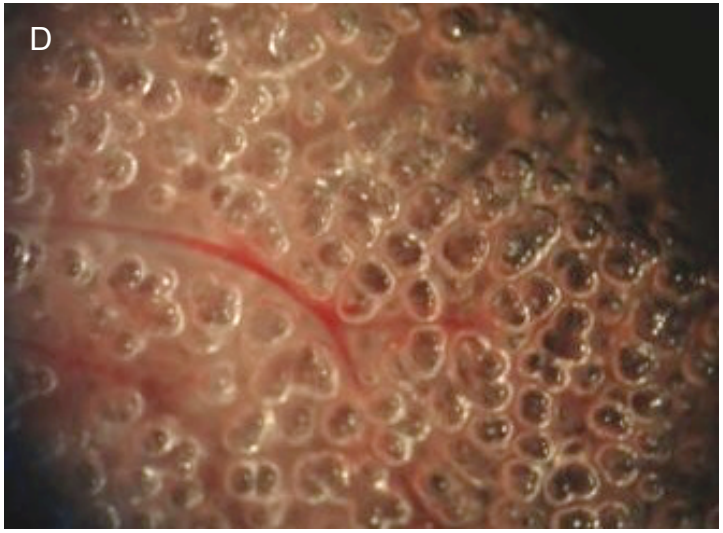

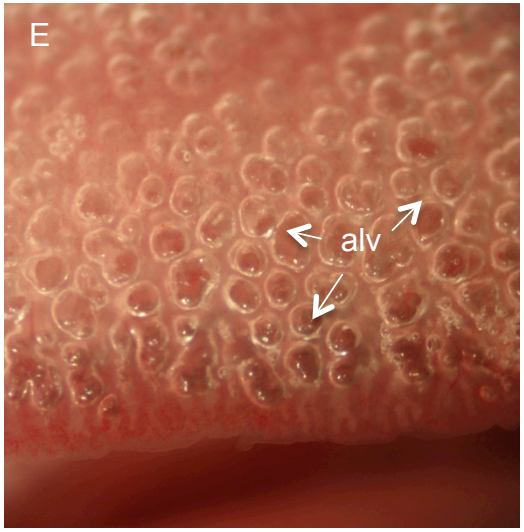

REFERÊNCIAS BIBLIOGRÁFICAS

- ANDRADE, D.V.; ABE, A. S. Fisiologia dos Répteis. In: NASCIMENTO L.; OLIVEIRA M. **Herpetologia no Brasil.** 2. ed. Sociedade Brasileira de Herpetologia, 2007.
- AXELSSON, M. The crocodilian heart; more controlled than we thought? **Experimental Physiology,** v. 86, n. 6, p. 785-9, 2001.
- AXELSSON, M. et al.. The subpulmonary conus and the arterial anastomosis as important sites of cardiovascular regulation in the crocodile *Crocodylus porosus.* **J. Experim. Biology**, n. 200, p. 807-14, 1996.
- BÉRNILS, R. S.; COSTA, H. C. (org.). **Répteis brasileiros**: lista de espécies. Versão 2012.1. Sociedade Brasileira de Herpetologia, 2012. Disponível em: <http:// www.sbherpetologia.org.br/>. Acesso em: 25/11/2013.
- DE ILLLIS, G.; PULERÀ, D. **The dissection of vertebrates**: a laboratory manual. 2. ed. Academic Press, 2011.
- DUELLMAN, W.; TRUEB, L. **Biology of amphibians**. 2. ed. Johns Hopkins University Press, 1994.
- FARRELL, A.P.; GAMPERL, A. K.; FRANCIS, T. B. Comparative aspects of heart morphology. In: GANS, C.; GAUNT, A. S. **Biology of Reptilia, vol. 19 Morphology G**. Society for Study of Amphibians and Reptiles., 1998.
- HILDEBRAND, M.; GOSLOW, G. **Análise da estrutura dos vertebrados**. 2. ed. Editora Atheneu. , 2004.
- JOHANSEN, K.. Los peces pulmonados,. In: **Vertebrados, Estructura y Función**. Selecciones de Scientific American, H. Blume Ediciones. 1968.
- PERRY, S.F. Lungs: comparative anatomy, functional morphology and evolution. In: GANS, C.; GAUNT, A. S. **Biology of Reptilia, vol. 19 Morphology G**. Society for Study of Amphibians and Reptiles., 1998.
- RANDALL, D. et al. **The evolution of air breathing in vertebrates**. Cambridge University Press, 1981.
- RANDALL, D.; BURGGREN, W.; FRENCH, K. **Fisiologia animal** : mecanismos e adaptações. 4. ed. Guanabara, 2000.
- SCHEER, B.T. **Fisiología animal**. Barcelona: Ed. Omega, 1969.
- SCHMIDT-NIELSEN, K. **Animal physiology, adaptation and environment**. 4. ed. Cambridge University Press, 1990.
- SEBBEN, A. Microdissecação fisiológica *a fresco* In: NASCIMENTO L.; OLIVEIRA, M. **Herpetologia no Brasil.** 2. ed. Sociedade Brasileira de Herpetologia, 2007.
- TATTERSALL, G. J.; ANDRADE, D. V.; ABE, A. S. Heat exchange from the toucan bill reveals a controllable vascular thermal radiator. **Science**. N. 325, p. 468-470, 2009.
- WALKER, W; LIEM, K. **Funtional anatomy of the vertebrates**: an evolutionary perspective. 2. ed. Saunders College Publishing, 2000.



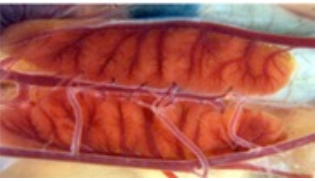

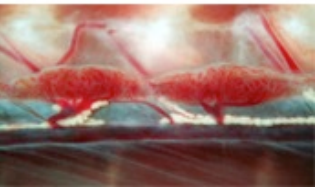

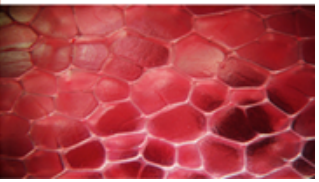

CHONDRICHTHYES

1.	Cação-frango	*Rhizoprionodon lalandei*
2.	Cação-anjo	*Squatina argentina*
3.	Quimera	*Hydrolagus matallanasi*
4.	Raia-diabo	*Mobula thurstoni*
5.	Raia-viola	*Rhinobatos* sp.
6.	Raia de rio	*Potamotrygon motoro*
7.	Tubarão-martelo	*Sphyrna lewini*

PEIXES ÓSSEOS

1.	Atum	*Thunnus* sp.
2.	Bagre-africano	*Clarias* sp.
3.	Carpa-prateada	*Hypophthalmichthys molitrix*
4.	Cavalinha	*Scomber* sp.
5.	Linguado	*Achirus* sp.
6.	Linguado	*Trinectes microphthalmus*
7.	Muçum	*Synbranchus marmoratus*
8.	Peixe anual	*Rivulus* sp.
9.	Poraquê	*Electrophorus electricus*
10.	Pirarucu	*Arapaimas gigas*
11.	Sarapó	*Gymnotus carapo*
12.	Tricogaster	*Tricogaster leeri*
13.	Tilápia	*Tilapia* sp.

DIPNOI

1.	Pirambóia	*Lepidosiren paradoxa*

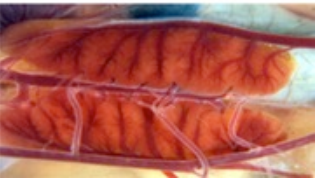

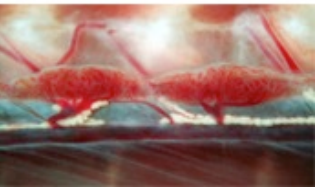



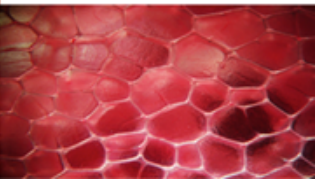

ANFÍBIOS

1. *Ameerega flavopicta*
2. *Brachycephalus ephippium*
3. *Hypsiboas raniceps*
4. *Leptodactylus latrans*
5. *Leptodactylus labyrinthicus*
6. *Leptodactylus mystacinus*
7. *Lythobates catesbeianus*
8. *Phyllomedusa azurea*
9. *Physalaemus cuvieri*
10. *Pipa carvalhoi*
11. *Pipa arrabali*
12. *Pseudis fusca*
13. *Pseudopaludicola* sp.
14. *Rhinella schneideri*
15. *Scinax perpusillus*
16. *Scinax fuscovarius*
17. *Siphonops paulensis* (Apoda)
18. *Xenohyla truncata*

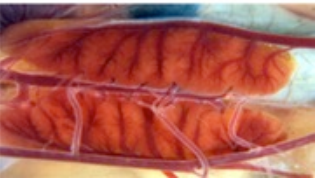

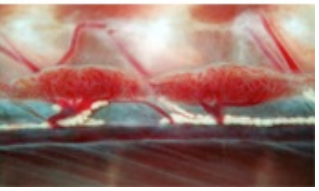



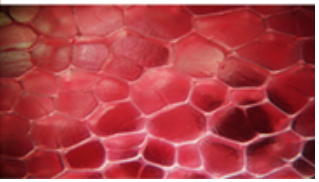

SERPENTES

1.	Cascavel	Crotalus durissus
2.	Cobra-cega	*Liothyphlops ternetzii*
3.	Cobra-cipó	*Taeniophallus occipitalis*
4.	Cobra-cipó	*Phyllodrias olfersi*
5.	Coral-falsa	*Oxyrhopus rhombifer*
6.	Jararaca-pintada	*Bothrops pauloensis*
7.	Jararaca	*Bothrops neuwied*
8.	Jibóia-arco-iris	*Epicretes cenchria*

LACERTILIA

1.	Lagarto	*Tropidurus torquatus*
2.	Lagarto	*Notomabuya* sp.

AMPHISBAENIDAE

1.	Cobra-cega	*Leposternum* sp.
2.	Cobra-cega	*Amphisbaena alba*

TESTUDINATA

1.	*Tigre-dágua*	*Trachemys scripta*

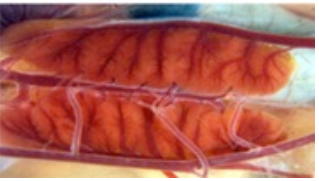

CROCODYLIA

1. Jacaretinga — *Caiman crocodylus*

AVES

1. Carcará — *Caracara plancus*
2. Galo — *Gallus domesticus*
3. Ema — *Rhea americana*

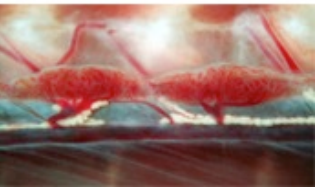

MAMÍFEROS

1. Boi — *Bos taurus*
2. Camundongo — *Mus musculus*
3. Girafa — *Giraffa camaleopardalis*
4. Rato — *Rattus norvergicus*
5. Saruê — *Didelphis marsupialis*

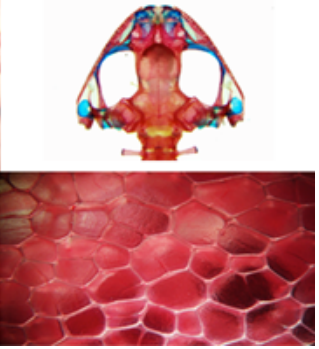

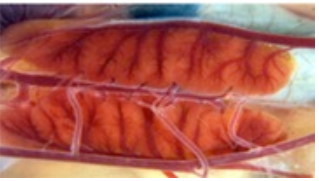

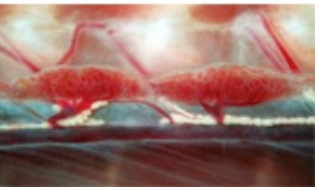

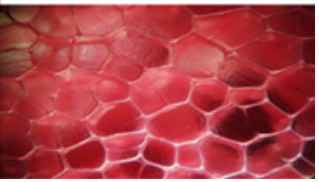

ANATOMIA COMPARATIVA DE VERTEBRADOS

ATLAS FOTOGRÁFICO

- Volume 1 – SISTEMA CARDIOVASCULAR E RESPIRATÓRIO
- Volume 2 – SISTEMA DIGESTÓRIO
- Volume 3 – SISTEMAS URINÁRIO E GENITAL
- Volume 4 – SISTEMAS NERVOSO E SENSORIAL (em preparação)
- Volume 5 – SISTEMAS ESQUELÉTICO E MUSCULAR (em preparação)

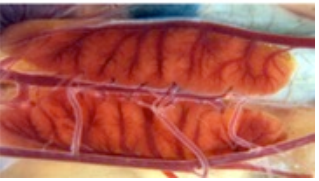

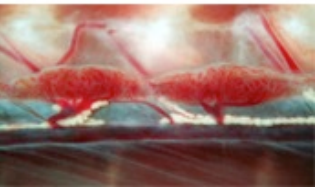

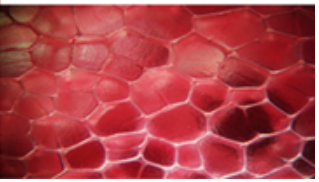

ANATOMIA COMPARATIVA DE VERTEBRADOS

ATLAS FOTOGRÁFICO – volume 1

Sistemas Cardiovascular e Respiratório

Os autores dessa obra declaram que seu uso deve ser estritamente para fins educacionais e de divulgação científica.

Fica, portanto, vetada a comercialização do todo ou partes.

Avaliações, críticas, sugestões e observações podem ser remetidas para os endereços abaixo:

www.facebook.com/lacv.unb

lacv.unb@gmail.com

cfs Departamento de Ciências Fisiológicas
IB/UnB

UnB